

هه‌رێمی کوردستانی عێراق
زانکۆی سنێمانی

کوردی پزشکی
Medical Kurdish

دانانی

دکتۆر هیسوا عهسیر احمد

بو‌خوێندگارانێ قوناغی یه‌که‌می کۆلیژی پزشکی و پزشکی ددان

١٩٩٧

هه ریمی کوردستانی عیراق
زانکۆی سلیمانی

کوردی پزشکی

Medical Kurdish

دانانی

دکتۆر هیوا عمر احمد

بو خويندکارانی قوناغی یه که می کۆلیژی پزشکی و پزشکی ددان

۱۹۹۳

كوردى پزىشكى

نەتەۋەي كورد ۋە كۆھەمو نەتەۋە زىندوۋە كانى تىرى سەر رووى ئەم زەمىنە ھەر لە سېيىدەي مېژوۋە ۋە ،
دەرەنجامى نالاندنى بە دەست دەردونەخوشى و بىرىندارى يەۋە سامانىكى دەۋلە مەندى پزىشكى مىللى و
كەلەپورى دەرمانسازى پىك ھىتاۋە ، كە زۆر زاراۋەي پزىشكى لە خۇي گرتوۋە .
دوژمنان ھەردەم ھەۋلى سېپنەۋەي مۇر كە كانى نەتەۋە كە مانىان داۋە ، لە شىۋاندنى مېژوۋە جوگرافىا و
ئەدەب و زمان . ھەمىشە وايان بە جىهان ناساندوۋىن كە نەتەۋە يەكى تەۋاۋىن و بەلكو زمانە كە مان شىۋە
زمانىكى زمانى ئەۋداگىر كە رانەپە .

روۋپەرۋو لە پاش ملە ھەمىشە ئەۋخەنجەرە مان لى ئەدەن ، كە زمانى كوردى ، زمانى زانست و پىش
كەۋتن نى يە و زمانىكى مردوۋى ساۋاپە ، لە بەر ئەم ھۇيانەي خواروۋە ئىمە گىنگى بە زمانى زانستى و زمانى
پزىشكى كوردى ئەدەن :

۱. زمانى كوردى سامانىكى فراۋانى (زاراۋە - Term) ي پزىشكى تىدايە كە ئەبىن نەۋە كانى ئەم
سەردە مە فېزى بىن تا لە دەست فەۋتان و كۆپىۋونەۋە قوتار بىت .
۲. ھەندى لەم زاراۋانە كۆپىۋونە تەۋە و مائوۋوۋونى ئەۋىت تا ئەدۆزىتەۋە ، دىتەۋە كۆزى بە كارھىتان و
كەۋتەۋە ناۋان .
۳. كورد چەند بىنە ماپە كى كەمى نەتەۋەي بە نە شىۋاۋى ماۋە ، ئەۋىش زمان ۋە ھەستى (كوردىتى) يە ، لە بەر
ئەۋە پاراستى ۋە زىاندنەۋەي زمان ؛ ئەركىكى نەتەۋەي گىنگى سەرشانى شارازاپانە .
۴. زمان و بىر كۆرەۋە ، زۆر پىنگەۋە پەيوەستى و زانىنى زمان وامان لى ئەكات ۋە ك كوردىك بىر بەگىنەۋە و
يە كە كانى ھەر زمانىك لە دەروو بە سامانى بىر كۆرەۋەي ئەۋ مەرۋفە خاۋەن زمانە دائە نىت .
۵. ئەبىن پزىشكى كورد شانازى بە نەتەۋە كەي و زمانە كە پەۋە بكا ، بە فېرۋونى زمانى پزىشكى كوردى ، ئەم
شانازى يە بالادەست ئەبىن ۋە گىڭى خۇ بە كەم زانين - رزگار ئەبىن .
۶. يە كىك لە كارە ئاپىندەي يە كانى پزىشك دوۋان و نوسىنە بۇ خەلكى ، زانىنى زمانى پزىشكى كوردى ئەم
بەھرە يە فراۋانتر ئەكات .
۷. زمانى كوردى زمانىكى زىندوۋە ۋە لە خىزانى زمانە ھىندو ئەۋروپى يە كانە كە ئىنسا ھەرىكە يان زمانى
ۋولائىكى پىشكە و توون و زمانە نامۇز كانى كوردى زمانى زانستە جىا جىا كانى .
زۆر زاراۋەي پزىشكى ھاۋبەش ھەپە لە نىۋان ئىنگىلىزى و لاتىنى و كوردىدا كە ھەندىكى بە نمۇنە ئەھىننەۋە :

Ped-	پښ	Spleen	سپل
Feces	پيسالی	Eye Brow	برو
Anus	قن	Chin	چنه
Mamma	مدمک	Lip	ليو
Navel	ناوک	Leg	لاق
Nucleus	ناوک	Genu-	نهژنو
-Rhoea	ريان	Rectum	ريکه
Den-t-	دان	Colic	کولنج
Huge	حوج	Ache	نينش

جگه له وې چې نندان ووشه ی هاو به شې تر هه به ، که ناپزیشکین وهک :

Jakle	چه قمل	Jangal	جنگل
Right	راست	Cat	کک
Nine	نو	Eight	هشت
Three	سئ	Two	دو
Part	پارچه	Albet	تلبه ت
Moon	مانگ	Month	مانگ
Name	ناو - نام	Honey	هنگوین
Chewing	جوین	No	نا
Bad	به د	Pan -	پان
Soon	زوو	Star	تستیره
Plane	پیلان	Soft	سفت وسول

زاراوه پزېشکي په کان له چند سه رچاوه په کوه ، دین ، تا بتوانین بلتین له گه ل ره وتی خیرای پزېشکي نوی دا تهرؤین :

۱. هندی زاراوه تنیا دوزینه وه و تومار کردنی تهرؤی وهک :

Asthma	بهرهنگ	Ascites	بازه له
Stomach	گده	Goitre	په ریزاده
Menopause	لن چوونه وه	Albinism	کهوری
Menarche	په کم بې نویزی	Dislocation	له جی بوون

۲. هندی زاراوه تنیا (وه سفی) په وباسی چونی په تی باره تندرستی یان ناساغی په که نکات

وهک :

Flat Foot	پیشان	Angina pectoris	سنگدړه
		Acromegally	په لیان

۳. هندی ووشهش پیوستی به دواگه پان و دارشته وهی پاشکو یان پیشکو په که هدیه وهک :

أ- سو : itis : التهاب

ووشه سی سو : له سووتان - سووتانه وه - وه رگیراوه و زور نشن که چا وگی ووشه سی سووتان بې .
یونموونه :

التهاب المعدة	Gastritis	گده سو
التهاب جلدي	Dermatitis	پنسه سو
التهاب الخصية	Orchitis	گونه سو

ب- گمؤل : واته کوربوونه وه ، خړبوونه وه و کله که بوون ، بؤ نه و باره نادرستی په به کار دیت ، که جوره شانیه که خړو کله که نه بې و گری په که دروست نکات و به رامبر : (oma -) و (ورح الحمید) ه

وهک :

- ده ماره گمؤل : Neuroma

واته نه و گری په ی له نه نجامی خړو گرد بوونه وه و گرمؤله بوونی شانیه ده ماری په وه دروست نه بیت .

- ریشاله گمؤل : Fibroma

- چه وری په گمؤل : Lipoma

ج- بين : ناظور : Scope

بۇ ئەمەل ئامبىر ئانە بە كار دىت ، و الە دكتورە كە ئە كات راستە و خۇ شونىنىكى ناويان قولى لە شى پى بىتىن
وہك :

Laparoscope	ناظور البريتون	ناوسك بين
Gastroscope	ناظور المعدة	گدە بين
Arthroscope	ناظور المفصل	جومگە بين

د- بىر : بۇ ئەمەل ئاراوہ بە رامبەرانەى كە شى ناهىلن و ئە بىر وەك

تازارىپ : المسكن : Analgesia

ه- دژ : ضد : ant , anti

وہك : دژە ژياندەر : Antigen

دژە ژار : Antitoxin

دژە مەين : Anticoagulant

۴- ھەندى ژاراوہ ، تە نيارىنكە خستە ھەى ئە وىت لە پىندانگى پزىشكى يە وە بۇ نمونە :
أ- بۇرى ميسز :

ميسزە پۇ : الخالب : Ureter

ميسزە جۇ : الاحليل : Urethra

ب- بۇرى زەرداۋ :

بۇرى ھاۋە شى زەرداۋ : القناة الصفراوية المشتركة : CBD

بۇرى زراۋ (توره كەى زراۋ) : القناة كيس الصفراوي : Cystic Duct

أ- بۇرى ھەوا :

بۇرى ھاۋە شى ھەوا : Trachea

بۇرى ھەوا : Bronchus

۵- ھەندى ژاراوہ ش ئە بين دا بتراشىن چونكە ، دەرە نجامى تە كولوژىيائى نوبى يە ونە لە كەلە پورى ھىچ
نە تە وە يەك ونە لە كەلە پورى كوردى دا نە بووہ و تازە ھا تۆ تە ناوہ وە وەك :

نە وارى دل : تخطيط القلب : ECH

نە وارى مينشك : تخطيط الدماغ : EEG

ئىنكس بەردارى : الاشعه : X-ray

توي توي نەخشاندن : Tomography

۶- ھەندى زاراۋەش لە بەر نەبوونى لە كوردى دا ناچار ۋەك لاتىنى يان ئىنگلىزى بەكەى داينە ئىننەموە ۋەك :

- نەمىيا : Ameba

- كۆنیشانەى داۋن : Down Syndrom

چەند پىشگر و پاشگرىك ھەبە زانىنى زور گرنگە ، تا بتوانىن لە زاراۋە كان تىن بگەين يان زاراۋە دروست بگەين :

PREXES

پیش گرہکان

A-	بین ، بہین
Ab-	دوورلہ
Abdo- Abdomino-	سکی (پیوہندی بہ سکوہہ بین)
Acro-	پہلی (پیوہندی بہ پہلہوہہ بین)
Ad-	بہرہو (بہرہو رووی)
Adino-	گلاندی ، رژینہری
Aer-	ہوا
Amb- Ambi-	ہمدووک ، یان لہ ہمدوولا
Amphi-	لہ ہمدوولا ، یان لہ خولی
Amyl-	نیشاسہ
An-	بہین
Ana-	بہرہوسہر
Andro-	نیرینہ
Angi-	بوری (خونین)
Aniso-	ناپہکسان
Ant,anti-	دژ
Ante, antero-	بہر ، لہ پیش
Aorto-	شاخوینہر
App-	دوورلہ
Arachn-	جالجالوکہ
Arthro-	جومگہ
Auto-	خویی ، خو

Bi-	دوو ، دووچار	Cholecysto-	توره كهي زراو
Bili-	زهرداو	Choledocho-	بوزي هاوبه شى زراو
Bio-	ژيان	Chondro-	كركراگه
Blenno-	چلمى	Chrom-	رهنگ
Bleph-	پيلو	Cine-	جوله ، فليم
Brachio-	قول	Circum-	خول
Brachy-	كورت	Co- , Col-	بينكوه
Brady-	هينواش	Com- , Con-	
Broncho-	بوزي ههوا	Coli-	ريخوله
Calc-	ته باشير	Colpo-	كيلهك
Carcin-	شيربه نجه	Contra-	دژ ، پنجه وانه
Cardio-	دل	Costo-	په راسوو
Carpo-	مه چهك	Cox-	سى به ننده
Cata-	بهره و خوار	Crani-	كاله سهر
Cav-	بوش	Cranio-	
Centi-	له سه دايهك	Cryo-	سارد
Cephal-	سهر	Crypt-	شاراوه
Cerebro-	ميشك	Cyan-	شين
Cervic-	مل	Cysto-	ميزه لدان
Cheil-	ليو	Cyto-	خانه
Cheir-	ده ست	Dacryo-	فورميسك
Chemo-	كيميكي	Dactyl-	په نجه
Chlor-	سه وز	De-	دوور له
Chol-	زهرداو	Deca-	ده
		Deci-	له ده دايهك
		Demi-	نيوه

PREXES

پیش گره کان

A-	بین ، بهین
Ab-	دوور له
Abdo- Abdomino-	سکی (په یوه نډی به سکه وه هه بین)
Acro-	پهلی (په یوه نډی به په لوه هه بین)
Ad-	بهره و (بهر و رووی)
Adino-	گلاندی ، رژینه ری
Aer-	هوا
Amb- Ambi-	همردووک ، یان له همردوولا
Amphi-	له همردوولا ، یان له خولی
Amyl-	نیشاسته
An-	بهین
Ana-	بهره و سهر
Andro-	نیرینه
Angi-	بوری (خوین)
Aniso-	نایه کسان
Ant,anti-	دژ
Ante, antero-	بهر ، له پیش
Aorto-	شاخوینبهر
App-	دوور له
Arachn-	جالجالوکه
Arthro-	جومگه
Auto-	خوی ، خو

Bi-	دوو ، دووچار	Cholecysto-	توره كى زراو
Bili-	زهرداو	Choledcho-	بۆزى هاوبه شى زراو
Bio-	ژيان	Chondro-	كېركراگه
Blenno-	چلمى	Chrom-	رهنگ
Bleph-	پىنلو	Cine-	جوله ، فليم
Brachio-	قۇل	Circum-	خول
Brachy-	كورت	Co- , Col-	پىنگه وه
Brady-	هينواش	Com- , Con-	
Broncho-	بۆزى هوا	Coli-	رىمخۇنه
Calc-	ته باشير	Colpo-	كىلك
Carcin-	شىرپه نجه	Contra-	دژ ، پىنجه وانه
Cardio-	دل	Costo-	په راسوو
Carpo-	مه چك	Cox-	سىن به نده
Cata-	بهره و خوار	Crani-	كه لله سهر
Cav-	بۇش	Cranio-	
Centi-	له سه دايهك	Cryo-	سارد
Cephal-	سهر	Crypt-	شاراوه
Cerebro-	مىنشك	Cyan-	شىن
Cervic-	مل	Cysto-	مىزه لدان
Cheil-	لىو	Cyto-	خانه
Cheir-	ده ست	Dacryo-	فرمىسك
Chemo-	كىمىكى	Dactyl-	په نجه
Chlor-	سوز	De-	دوور له
Chol-	زهرداو	Deca-	ده
		Deci-	له ده دايهك
		Demi-	نپوه

Dent-	دندان	Fibro-	ریشتان
Derma-	پوست	Flav-	زرد
Dermat-		Fcto	کرمه
Dextro-	بواسط	Fore-	امپیش، ایدر
Dia-	بناو	Gala-	شیر
Dip-	دوچار	Gastro-	دهه
Dis-	دو، چار، و نه	Gento-	مندی زانری
Dorso-	پشتی	Ger-	پد
Dys-	سهجست، نه تازار	Glasso-	زبان
Ecto-	دوره کی، نه بی	Glyco-	شکر
Electro-	عدله کزبان	Gnatho-	کله
Em-	تاو	Gynaec-	مینه
En-		Haema-	خونی
Endo-	تاو	Haemo-	بیت
Ent-	له تاو	Hepa-	جگر
Entero-	زنجیره ای	Hepatico-	
Epi-	له سر، له دور	Hepato-	
Ery-	سور	Hetero-	ناچورونیک
Eu-	باشی، ناسلی	Hexa-	شش
Ex-	دور، دورگی	Histo-	تانه
Exo-	دورتر	Homoeo-	وکل
Extra-	له دور، زیاد	Homo-	همسان، چورونیک
Faci-	دور و چار، دور	Hypo-	کم، له زیر
Ferri-	تاسی	Hypno-	خواب
Ferro-			

Hystero-	منالذان	Lympho-	ليمف
Iatro-	پزشك	Macru-	زل ، گوره
Idio-	تايپه ته به و كسه	Mal-	بهد ، ناتاسايى
Ileo-	ريخوله باريكه	Mamm-	مهك
		Mast	
Ilio-	(كلوت) نيسكى	Medi-	ناوه پاست
	سى بهنده		
Immuno-	به رگرى	Mega-	زل ، گوره
In-	نهء ، ناو ، له ناو ، بو ناو	Melano-	تاريك ، رهنگ
Infra-	زير ، له زير	Meso-	ناوه پاست
Inter-	نيوان	Meta-	نيوان
Intra-	له ناو	Metro-	منالذان
Intro-	بو ناو ، بو ناوه وه	Micro-	بچوك
Ischio-	(سمت) نيسكى	Milli-	له همزارا يهك
	سى بهنده		
Iso-	يه كسان	Mio	بچوكتر
Karyo-	ناوك	Mono-	تاك ، يهك
Kerato-	شاخ ، پيست ، په رگليته	Muco-	چلم
Kypho-	قه سبور ، كور ، خر	Multi	چهندانه
Lact-	شير	Myc-	كه پروو
Laparo-	سك ، لاته نيشت	Myelo-	په تكه ده مار ، موخى نيسك
Laryngo-	قور قوراگه	Myo-	ماسولكه
Lepto-	تمك ، سفت	Narco-	بين هوشى
Leuco-	سپى	Naso-	لووت
Leuko-			

Necro-	مردوو	Pan-	هموو
Neo-	نوی	Para-	له ته نیشته
Nephro-	گورچینه	Patho-	نه خویشی
Neuro-	ده مار	Ped-	منال، پښ
Noct-	شهو	Penta-	پنځ
Normo-	ناسایی	Pento-	
Nucleo-	ناوک	Per-	بهموی، له نیوان
Nyc-	شهو	Peri-	له خول
Oculo-	چاو	Perineo-	ناوگل
Odonto-	دان	Pharma-	دهرمان
Oligo-	کم	Pharyngo-	قورگ
Onycho-	نینوک	Phlebo-	خوښنه ر
Oo-	هیلکه، هیلکوک	Phono-	دهنگ
Oophor-	هیلکه دان	Photo-	رووناکي
Ophthalmo-	چاو	Phren-	میشک، ناوپه نچک
Opisth-	بهره ودوا	Physio-	شیوه، سروشت
Orchido-	گون	Pleuro-	په رده ی سسی پویش
Oro-	دهم	Pluri-	چهندانه
Ortho-	راست	Pneumo-	سی
Os-	دهم، تیسک	Pod-	پښ
Osteo-	تیسک	Polio-	خوله میثی
Oto-	گویی	Poly-	زور، چهندانه
Ova-	هیلکه	Post-	پاش، له دوا
Ovari-	هیلکه دان	Pre-	پیش له بهر
Pachy-	نه ستور	Pro-	
Paed-	منال	Proct-	قن
		Proto-	په کم
		Pseudo-	گنده

Psycho-	ده روون	Sub-	له ژير، له خوار
Pyelo-	نه سټلکي گورچيله	Supra-	له سر، له بان
Pyo-	کيم	Syn-	پينکه وه، له گل
Pyr-	تا	Tachy-	پهله، خيزا
Quadri-	چوار	Tarso-	ليواري پيلو
Radi-	تيشک	Tarso-	پن
Radio-	تيشک دان	Teno-	په تکي ماسولکه
Re-	دووباره	Tetra-	چوار
Ren-	گورچيله	Thermo-	گرمي
Retro-	له ژير، له پشت	Thoraco-	سنگي
Rhin-	لوت	Thrombo-	خونيني مهيو
Rut-	سور	Thyro-	مله قورته گلاند
Sacchar-	شکر	Tibio-	تيسکي لولاق
Sacro-	سمه جوړه	Tox-	ژههر
Salpingo-	بوري هيلکه	Tracheo-	بوري هاوبه شي ههوا
Sapro-	بوگن، مردوو	Trans-	بناو، پني دا
Sarco-	گوشت، نر مه	-tri-	سني
Sclero-	رهق	Trich-	موو
Sept-	حدوت	Tropho-	خوارده ميني
Sero-	زهرداوي خونين	Ultra-	ژوور، له سر
Socio-	کومه لايه تي	Uni-	پهک
Sphygm-	تريه دل	Uretero-	ميزه پو
Spleno-	سپل	Urethro-	ميزه جو
Spondy-	بهره	Uri-	ميز
Steato-	چهوری	Uro-	ميز، کونه ندامي ميز
Sterno-	کوله ي سنگ	Utero-	منالذان

Vaso-	بوری	Xero	ووشك
Veno-	خونپنه‌نهر	Xiphi , Xipho	به‌شی خواره‌وی کولدی سنگ
Vesico-	میزه‌ل‌دان	Zoo	نازل
Xanth-	زهرد		

Suffixes

پاشگره‌کان

-able	به توانا، نه توانی که	-facient	کردن
-aemia	خون	-form	شیوه‌ی
-asthesia	هسته‌وه‌ری	-fuge	ده‌رهاویشتن
-agra	نوره، نازاری توند	-genesis	سه‌رچاوه
-al	تایبه‌ته به	-genetic	
-algia	نازار	-genic	خولقینهر
-an	تایبه‌ته به	-gogne	ده‌ردراوی زور نه‌کات
-ase	نه‌نرایم، شکینهر	-gram	ده‌رخستن
-asis	دوخی	-graph	نه‌خشاندن، تومار
-blast	دایکه‌خانه	-iasis-	دوخی
-caval	(شاخوینهنهر) ی	-iatric	چاره‌سازی
-cele	هه‌لاوساو، به‌ند	-itis	- سو، سووتانه‌وه
-centesis	ده‌رزی ناژن	-kinesis	
-cide	کوشتن، کوژهر	-kinetic	جوله
-clysis	ده‌رزی لیدان، کرده‌ناو	-lith	به‌رد
-coccus	خانه‌ی خپر	-lithiasis	بوونی به‌رد
-cule	کم	-logy	زانی، زانست
-cyte	خانه	-lysis	تیک‌شکان
-derm	پینست	-lytic	هه‌لوه‌شاندن
-desis	پینکه‌وه‌لکان	-malacia	نهرم‌بوونه‌وه
-dynia	نازار	-megaly	زل‌بوون
-Ectasis	فراوان‌بوون	-meter	پیان
-ectomy	برین، لایردن	-morph	شیوه
		-ogen	چاواگ
		-odynia	نازار

-oid	له - چون	-rhaphy	دورینه وه
-ol	ته لکھول	-rhoea	ریان / زوربونی ده رها ویشن
-ology	زانی ، زانست	-rhythmia	رهوت
-oma	گمول	-saccharide	گرددیلهی بنه پرتی کاربوهدرایت
-opia	چاو	-scope	بین
-opsy	سهیر کردن	-tome	نشته ر ، پرر
-ose	شکر	-tomy	برین
-osis	نه خوش ، دوخ ، زوری	-trophy	خوراک دان
-ostomy	کون تین کردن ، کردنه وه :	-uria	میز
-otomy	برین		
-ous	وهك ، له و نه چن		
-pathy	نه خوشی		
-penia	کمی		
-pexy	جینگیر کردن		
-phage	هه لوشین ، قه پگرتن		
-phagia	قوت دان		
-phasia	ناخاوتن		
-philia	حه زلین کردن		
-phobia	ترس		
-phylaxis	پاراستن		
-plasty	نشته رگری جوانکاری		
-plegia	نیفلیجی		
-pnoea	هه ناسه دان		
-poiesis	دروست کردن		
-ptosis	کوتن ، داکوتن		
-rhage	پژان		

زانستە پزىشكى يەكان :

۱- كۆرپەلە زانى Embryology

- ئەوزانستە پزىشكى يەكە كە لە چۈنى يە تى وقۇناغە كانى دروست بوون وپىنگەبىشتى development كۆرپەلە Fetus ئەكۆلپتەو ، ھەر لە پىئانى Fertilization ھىلكۆكە Ova بە تۆو Sperm تا زابىن (لە داېك بوون) Labor, Birth ، بۇ تىنگەبىشتى ئەم دروست بوون وپىنگەبىشتە ، ژىئانى كۆرپەلە لە سىكى داېكى دا - Prenatal fetal life - ئەكۆئ بە (سى مانگە يەو) ، يەكەم سى مانگ first trimester ، دووھم و سى يەم . ژىئانى كۆرپەلە لە يەكەم سى مانگ دا ، پە لە چالاكى وورده كارى ، ھەر لە بەر ئەمە يە كە روو بەر ووى ترسناكى و شىئاوى زۆر تر ئەبىتەو ، گەرداېكە كە ژەھرى ، دەرمانى ، يان نەخۇشى يەكى گرت ، ئەو شىئاوى يانەى Malformations ي لەم يەكەم سى مانگە دا دووچارى ئەبىن لە شىئاوى گەورە Major و كوشندە كانە . .

گەر لە دووھفتەى يەكەم دا كە بە قۇناغى پىئىش ئەندام دروست بوون ئەناسرى preorgano-genesis توشى ھۆكارىكى شىئوپنەر Teratogenic factor بىت ، كۆرپەلە كە ئەكۆئى . لە دووھم سى مانگ دا ، ئەم ھۆكارە شىئوپنەرمانە ، شىئواندىنى گچكە Minor و فرمان شىئوى Functional يان لى دىتە بەرھەم . لە نپوھى دووھمى سى ھەم مانگ دا ، زۆرەى ئەندامە كان دروست بوون و كۆرپەلە گەبىشتۆتە ناستىك كە ئەم ھۆكارە شىئوپنەرمانە كارى تىن ئەكات .

قۇناغە كانى دروست بوونى كۆرپەلە :

رۇژى يەكەم : پىئاندىن :

رۇژى دووھم : قۇناغى دووخانەى

رۇژى سى ھەم : ھىئوشووخانە Morulla

رۇژى ۱۶ : كۆرپەلە لە سى چىن پىك دىت Trilaminar

۲۹ : چەكەرەى بال ولاق دروست ئەبىن Arm & Leg buds

۳۰ : دم و چاودر دست نهین developing face

سره تایی هفتی شه ششم : کونه نداسی ده ماری چه قی Central Nervous System

ناوه پراسی هفتی شه ششم : دل ، لیسو heart, lip

کوتایی هفتی جه و تهم : پهل سهر وه Upper Limb

سره تایی هفتی هه ششم : پهل خواره وه Lower Limb

ناوه پراسی هفتی هه ششم : چاو Eyes

کوتایی هفتی هه ششم : ددانه کان Teeth

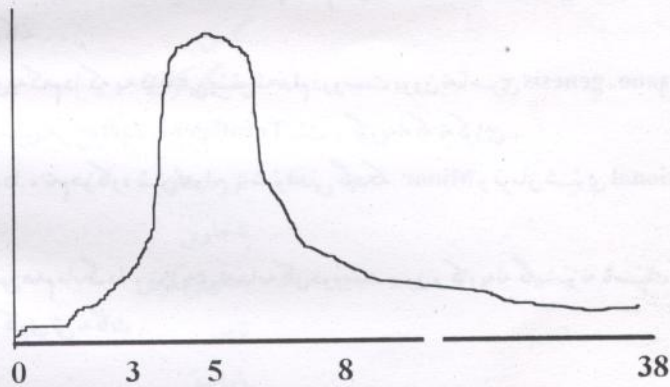
سره تایی هفتی نوه هم : مه لاشوو palate

کوتایی هفتی نوه هم : کونه نداسی زاووزی Genitalia

نه توانین فرهه سستیاری کورپه له Sensitivity ، بو هؤکاره شیونپنره کان بهم هیلکاری به Curve
ده رجنهین :

زیاد بوونی
مه ترسی

Risk



زک پری به هفتی

شيوایويه زگماکی یه کان Congenital Malformations

له سه دا ۲، ۳٪ یه هموو نهو ساواپانهی Infant - به زیندوو یی له دایک نه بن ، شیواوی یه کی زگماکی یان هه یه ، وله کۆتایی سالی یه کم سی ژیان دا ، نهم ریژه یه نه بن به ۴، ۶٪ ، چونکه هه ندی شیواوی له م تمه نه دا خوئی ده رته خات ، زۆر هوکاری شیوینه ر هه یه وهك :

۱- هوکاری شیوینه واری : **Enviromental factors**

تا سالی ۱۹۴۰ وا داته ترا که هه موو شیواوی یه زگماکی یه کان ، بۆماوه یین hereditary ، به لام زانا Gregg ده ری خست که نهو دایکانه ی تووشی سورریژه ی نهلمانی German Measles نه بن کۆریه ی شیواویان نه بن ، به مه نهم بۆچونه گۆرا ، وپاشتر زانا Warkany وهاوه له کانی سملاندیان که به دخۆراکی Malnutrition له مشکی تاوس دا نه بیته هوئی مشکۆکه ی شیواوه ر نه مه بووه هوئی لیکۆلینه وه و دۆزینه وه ی زۆر هوکاری شیوینه واری وهك :

أ- هوکاره درمه کان : **Infectious agents**

وهك : سورریژه ی نهلمانی ورزیلا Rubella - که هه ر دووک نه خووشی درمی فایرۆسین . له یه کم سنی مانگی سک پری دا نه بنه هوئی :

تاوی سپی : Cataract چاو بچوکی : microphthalmia که پری : deafness هتد
یان توکسۆپلازمۆسیس که به هوئی خۆره ی Toxoplasma gondii یه وه تووش نه بن ، نه بیته هوئی :
- کالسپۆم له مینشکی ساواکه دا بنیشین : Calcification of Brain تاوبه ندی سه ر
Hydrocephalus هتد

یان فهرهنگی : Syphilis

نه بیته هوئی که پری ، دواکه وتی گه شه ی مینشک

ریشال ریشال بوون Fibrosis - ی سی و جگه ر Lung , Liver .

ب- ئیکس بهرداری : Radiation

Microcephally	- سه ر بچوکی	نه بیته هوئی
Skull defects	- کم و کۆری که لله سه ر	
Spina bifida	- کم و کۆری برپره	

Blindness

- كۆيىرى

Cleft palate

- قاش بوونى مەلاشوو

لىكۆلىنەۋە يەك لەسەر ئەۋزنانەى لە بۇردوومانە ئەتۆمى يەكەى ھىرۇشېماۋ ناگازاكى داسكېان ھەبوۋە ، دەرى خىست كە :

۲۸% يان لەباريان چوو Aborton

۲۵% يان ساۋاكانيان لە يەكەم سالى ژيانان دا مردن .

۲۵% ئەۋمنا لانەى ژيان ، شىۋاۋى مىشكېان ھەبوۋە ؛ ۋەك سەر بچوكى و دواكە وتتى گەشەى مىشك .

ج- ھۆكارە كېمىلى يەكان :

زۇر گرانە رۇلى ئەم ھۆكارانە لە بەر ئەم ھۆيانەى خوارەۋە بە ۋووردى ديارى بىكرىت :

۱- زۇرەى لىكۆلىنەۋە كان بن وسەرى Retrospective

۲- ژنى سىك پىر زۇر جۇر دەرمان بەكار دېنى .

لە لىكۆلىنەۋە يەك دا دەركەۋت ۹۰۰ جۇر دەرمان ، ھەر ژنە و چوار دەرمانى بەكار ھېتاۋە و تەنيا ۲% يان ھىچ

دەرمانىكېان بەكار نەھىتاۋە بەلام چەند شىكى رۋون و ئاشكراش ھەبە ۋەك :

- تاليدۇمايد - كە دەرمانىكى دژە ھىلنج Antinauseant و خەۋىنەر Hypnotic ، لە

سالى ۱۹۶۲ دا لە ئەلمانىا بوۋە ھۆى سەرھەلدانى بىن پەلى amelia و پەل كورتى meromelia .

- ئەمىنۇپتىمىن Aminopterin - دژە زىندە پالئىكە antimetabolites كە نەبىتە ھۆى

شىۋاۋى كۆتەندامى دەمار .

- داىبە زىپام Diazepam فالىۋم ؛ نەبىتە ھۆى قلىشى لىۋو Cleft lip پىى ئەلئىن لىۋى

كەرونىشك harelip .

- سترىپتۇمايسىن : Streptomycin : كەرى

- تىترە ساىكلېن : Tetracyclin : شىۋاۋى ددان وئىسك

- جىگەرە خواردن : ساۋاى قەبارە بچووك .

- مەى خواردەنەۋە : شىۋاۋى سەرودەم و چاۋو مىشك .

د- ھۆرمۇن : Hormones

* بروجىستېن : كە بۇ (لەبارنەچوون) بەكار تەھات ، نەبىتە ھۆى گەۋرە بوونى قىسكە : Clitoris و

نېرانىدن Musculinization ى كۆتەندامى زاۋىزى ساۋاى مىنە .

* ئىستروجن : كە بۇ (لەبارنەچوون) بەكار ئەھتات ؛ لە سالى (۱۹۷۱) ەۋە قەدەغە كرا .
ساۋا مىنە كان لە تەمەنى (۱۶ - ۲۲) سالىدا زۆر تىر توۋشى شىزىپەنجەى زى Vagina و مىلى مىنالدان
Cervix نە بوون .

* كۆرتىزۇن : لە مىشك دا نەبىتە ھۆى قلىشى مەلاشوو .

ھ - سىك پىرى نەخۇشى شەكرە : Diabetes Mellites نەبىتە ھۆى :
مىردىنى كۆرپەلە ، ساۋاى زۆر گەورە ، شىۋاۋى دل و دەمار و ئىنسىكە پەيىكەر Skeleton

و - بەدخۇراكى : لە تاژەلى نەزمونى دا ، شىۋىنەرە .
لە مەۋف دا ، كەمى يۇد Iodine نەبىتە ھۆى سىستى مەقۇر تەگلاند و پەريزادە .

۲ - ھۆكارى بۇماۋىي :

شىۋاۋى كرومۇسۇمە كان ؛ لە زۆرەيان دا كرومۇسۇمىك زىادە ، بە ئاپەتى كرومۇسۇمى X - نەبىتە
ھۆى شىۋاۋى بە كان .

- زىادە كرومۇسۇمى ۲۱ Trisomy - نەبىتە ھۆى مەنگولى Mongolism لە گەل تەمەندا نەگۇزى
لە ۲۵ سالى كەمتر ۱/۲۰۰۰ لەسەر چىل سالى ۱/۱۰۰ .

- زىادە كرومۇسۇمى ۱۷-۱۸ (۰,۳ / ۱۰۰۰ كۆرپەيەك) دواكەوتى گەشەى مىشك ،
شىۋاۋى دل ، گون زى ، نوشتانەۋەى پەنجەۋدە سىست Flexion ، چەناگە كورتى micrognathia ،
پەنجە لىكان Syndactyly .

- زىاد كرومۇسۇمى ۱۳-۱۵ : دواكەوتى گەشەى مىشك ، كەرى ، قلىشى لىۋو مەلاشوو ، شىۋاۋى
چاۋ . زۆرەيان لە تەمەنى سى مانگى دا نەمىن .

زانسته پزیشکی یه کان :

۲- توپکاری زانی Anatomy

توپکاری زانی : ئەو زانستە یە ، بە توپ توپ کردن Dissection ، لە پینکها تووه کانی Structures لەش ئەکۆلێتەوه .

خویندنی توپکاری ، وهك بنه مایه کی زانسته پزیشکی یه کان Medical basic sciences پزیشکی داها توورائمهینی و فیزیکات ، که :

- ۱- کۆتەندام system و ئەندام organ و شانەکانی لەش tissue بناسن .
- ۲- ئەم کۆتەندام و ئەندامانە لە مرۆفی زیندوو و مردوودا بناسنەوه و لە یه کتری جیا بکه ئەوه .
- ۳- پەپۆه ندی پینکها تووه جیا جیا کانی لەش پینکها و فیزیک .
- ۴- قوولی و ناستی plain ی ئەندام و پینکها تووه گرنکه کان بزانی .
- ۵- لەسەر رووی لەشەوه بتوانن ناست و ئەندامه قوله کانی لەش دیاری بکن .
- ۶- ناستی برپه vertebra و ئەندامه کان بزانی .
- ۷- خویندکار تا ئەم ئەندام و پەپۆه ندی یه ناستی یانه نەزانی ، لە ئەخوشی و ئەخوشی زانی و تیک چووونی پەپۆه ندی ئەندامه کان تی ناگات .
- ۸- سەرجهم ئەم زانسته بنه مایه کی پتهوه ، که خویندکار فیزیک ، لە کاتی ناستی normal و نا ناستی abnormal ، پەپۆه یه بهرئ و بهینیتەوه پینش چاوی و فیزیک که چۆن مامەله له گەل ئەندامه کان بکا و بیان پشکنی و لە کاتی پینوستی دا که شتی بۆ ئەخوشه که ئەکات به راست و دروستی بی ئەوهی زیان بەدات لە ئەندامیکی تر بۆ بکات .
- ۹- زانی توپکاری لەش بۆ نەشته رگر زۆر گرنکه چونکه ، ئەویش لەش توپ توپ ئەکاتەوه تا ئەگاتە ئەو ئەندامه ی نەشته رگری بۆ ئەکات ، هەر ئەم زانسته یه فیزی ئەکات چۆن نەشته رگری Surgery یه کی بی وهی Safe بکات ، بی ئەم زانسته ئەو پەنده دیتەدی که ئەلنی (چوو کلی بکات ، کۆیری کرد) .

هەندئ له سووده کانی بۆ پزیشک :

۱- بۆ تیکه یشتی ئەخوشی یه کان :

نمونە A: خېلى : Squint

تا چۈنە تى و چەندىتى و كارى دەمارە ماسولكە كانى چا و Extraocular muscles نەزانى لە خېلى تى ناگا و نازانى چۈن چارهى بكات .

B : لە جىن چوون : Dislocation

تا بە تەواو تى پەيوەندى ئىسكى ناو جومگە كان نەزانى ، نازانى لە جىن چوونى جومگە چۈنە و چۈن چارهى بكات .

C : نازارى گۈيزراوہ : Referred Pain

تا تۈنكارى ماسولكە و دەمارە كان نەزانى ، نازانى بۇچى نازارى جگەر ئەداتە شانى راست ، بۇ نازارى دل ئەداتە شان و قۇلى چەپ .

تا تۈنكارى دەمارە ماسولكە كانى ريخۇلە Intestine كان نەزانى ، نازانى بۇچى نازارى ھەموو ريخۇلە بارىكە ئەداتە ناوك . بۇچى نازارى ريخۇلە كۈيزە Appendicitis ، لە دەورى ناوكە و پاشان لە گەل پەرەسەندى سووتانەوہ كە Inflammation ، نازارە كە نە گۈيزریتەوہ بۇ بەشى خوارەوہ لای راستى سك R.I.F .

D : ئىفلىجى : paralysis و نىمچە ئىفلىجى ، يان شلى ماسولكە Paresis گەر تۈنكارى

مىنشك و چۈنە تى دەماراندىن innervation ماسولكە كان muscles دەم و چا و پەلە كان Limbs نەزانى ، نازانى چۈن ئىفلىجى و شلى ماسولكە دابەش ئەبىن و چ شۈننى لە مىنشك دا ئەشۈيى تا ئە ئىفلىجى و شلى پە دەر ئەبىرى و دروست ئەكات .

۲- بۇ فيزىيونى پشكىنى نەخۇش و دەست نىشان كىردى :

أ - تا شتە ئاساىى بە كان نەزانى ، شتى ئاساىى بۇ جيانا كرىتەوہ ، وەك كلكى كۆلەى سنگ Xiphisternum ، كە لە سەرەوہى سك دا وەك شتىكى رەق ھەست پىن ئە كرى ، زۇر نەخۇش بە شتىكى ئاساىى تى ئەگەن ، گەر ئەم بزانى ، بە شتىكى ئاساىى دانانى و نەخۇشە كەش دلنیا ئە كا تەوہ .

ب - تا نەزانى گۆشەى لويس Angle of Lewis لە كۈيى سەر كۆلەى سنگ sternum داپە ، و بەرامبەر پەراسوو - Rib - ى دووہە ، نازانى ئەم بەرزايى بە لەم كۆلەى سنگە دا چى بە و فير ناپىن كە لە سەر پىستەوہ چۈن پەراسووہ كان بۇمىررى و بۇشايى نىوان پەراسووہ كان Intercostal ، بۇمىررى .

ج - تانەزانی بۆرى نوساکی لووت و گوئی ناوہ پاست بە یەك تەگەین ، چون ئەزانی کہ سووتانەوہ و ھەلاوسانی روویوشی ناو لووت تەبیتە ھۆی کپی گوئی ، نازار ، گوئی سو ، یان کہ تەوتری دلوپەیک - ی بۆ بنوسە بیگاتە لووتی ، چون ئەزانی ، چون کار تە کاو چون لە نەخوشە گوئی کپە کہ بگەین ئەم دلوپەیی لووتە **nasal drops** بۆی بە سوودە و چاکی تە کاتەوہ ، نەخوش بووہ بە گلەیی بەو ووتوویەتی (من گویم کپ بووہ ، فلان دکتۆز دلوپەیی بۆ لووت بۆ نووسیوم) .

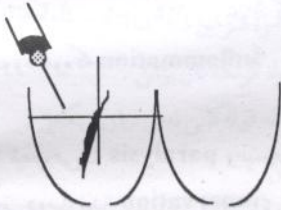
ھ - شکاوی و برینی دە مارو خوینبەر .

نموونە لەم بارە یەوہ زۆرہ ، خۆتان پاشتر ، زۆری تەبیت .

۳- بۆ رپی ئاسان کردن بۆ چارەسەری نەخوش :

نموونە : گەر ئەزانی شادە ماری ران **Siatric N**

بە گوئی سمت و پشتی ران دا تەر واولە چ قولی بە کدایە ، چون بتوانی دەرزى بە سمت **intramuscular** لى بدات یان یە کینکی ترفیز بکات .



نموونە :

گەر دە ماری خوینبەر و خوینبەر ، لە یەك جیا نە کاتەوہ و شۆینە کانی بە باشی ئەزانی چون بتوانی دەرزى دە مار **Intravenous** لى بدات ، یان خەلکی فیز بکات چونى لى بدن ، جگە لە خوینبەر رەنگاندن - تلوین الشرايين **Arteriography** ، لیمف رەنگاندن **Lymphogram** . . . ھتد ، بکات یان لى تی بکات .

۴- بۆ رپی ئاسان کردنى نەشتەرگەری :

أ - بۆ تینگەشتن و دیاری کردنى برینداری بە کان :

نموونە :

A - گەر ئەزانی سنگ و سک چون بە ناویەك دا چوون ، ئەندامی ناوسک (ھەناو **visera**) ھەبە کہ لە ژێر قەفەزەى سنگ **Thoracic cage** دا خۆی ھەشار داوہ ، چون بزانی کہ برینداری بەك (پیاکردنە برین **stab wound**) یان گوللە و تەقمەنى **Missile injury** ، لە نیو پەر اسوی چوارەم بەرە و خوار تەشنى جگەر ، سپل یان گەدە بە قینى .

B - يان گەر نەزائى كە سى پۇش **pleura** تا سووچە كانى خوارە وە قەفەزەى سنگ دانە بەزى و تەگا تە بنكى مل **Base of neck** ، چۇن بزائى كە پيا كوردنە برينىك يان برينى گولە **bullet Injury** لەم شوپنا ئەدا چۇن ئەم سى پۇشە بريندار ئەگا و چۇن سى فش ئەگا تە وە و چۇن ئەبىتە ھۇى ھەوا تىن زانى سى پۇش : **pneumothorax** يان خوئىن تى زانى سى پۇش **haemothorax** .

C - گەر نەزائى چۇن ھەندى خوئىنەر **Artery** يان دەمار **Nerve** زۇر نىك لە ، يان بەسەر ئىسكە كان دا ئەرۇن ، وەك دەرە كە دەمار - **Radial Nerve** ى قۇل لەسەر ئىسكى باسك **arm -** تەرۋات ، گەر ئەم ئىسكە لە ناوہ راسىيا شكا ئەبىتە ھۇى بريندار بوونى ئەم دەمارە و ئىفلىجى زۇر ماسولكەى راگرى پەنجە و مەچەك **wrist** و نەخۇشە كە تووشى كەوتنى مەچەك (مەچەك كەوتن **wrist drop**) ئەن ھەر وەھا خوئىنەرى بال و نىكى لە ئىسكى باسك **humeral** ھەوہ .

ب - بۇ ديارى كوردنى شوئى برينى نەشتەر گەرى : Incision

بۇ نمونە بۇ برينى ھەر نەشتەر گەرى يەك لە سك دا چەند خالىك لە بەر چا و تە گەرى .

۱ . دەرگا يەكى باش بكا تەوہ بۇ گەشتنە شوئىنە كە .

۲ . شوئىن برينىكى (پىسسە زوونە - **Scar**) يىكى تەسك و ناديار بەجىن بېئىن ، تا شوئىنە كە ، ئەو بەشەى لەشى مروۇقە كە نە شوئىننى .

۳ . شوئىن برينە كە ، لە جىگە يەك دا ھەلبۇزىردى لە گەل چىرچى پىست دا بىن - **Skin Creases** تا كە متر ديار بىن و بە تەسكى بىئىتە وە .

۴ . كە مترىن زىان بە ماسولكە كانى دىوارى سك بگە بىن ، ئە زائىن كە ماسولكە كانى لاتە نىشتى سك بە پىنچە وانە وەى رىكە ماسولكە لە لاوہ ، ئەدە مارىئىرى و ئەم تۇرە دەمارەى نى يە و ھەر جيا كوردنە وە يە كى ئەبىتە ھۇى مردنى ئەو بەشەى لە برينە كە وە ناوہ كى يە **Medial** .

۵ . لە بەر ئەو لە ھىلى ناوہ نەوہ **Mid line** ، بەرە و دەرەوہ راتە كىئىرىن تا جيانە كرىتە وە و ھىچ بەشىكى نەمى .

* چەند نمونە يەكى ھەلبۇزىردارو :

۱ - برينى ھىلى ناوہ نەد **Mid line Incision**

به ريشاله شانە *Lina alba* ى نيوان رينكە ماسولكە كانى دا ئە كرى ، هيچ دە ماريكى تيا نابريت ، بۇرى خوئىنى گەورە مان ناپە تە پرى ، بە ئاسانى ئە كرى و بە ئاسانى گەورە **extended** ئە كرى و بە ئاسانى دا ئە خرىتە وە **closed** و دەرگا ئە خا تە سەر پشت بۇ ھە مو و لايە كى ناوسك ، بە مە بە باشتىن بىرىنى نە شتەر گەرى كت و پرى **Urgent Surgery** دا ئە نريت .

۲- بىرىنى تە نىشت ھىلى ناو ەند . **Paramedian I**

يەك گرى تا گرى و نيونك (۲,۵ سم - ۴ سم) ھا و تە ريب بە ھىلى ناو ەند ماسولكە پۇشى پىشە وە ئە كە پىنە وە ، رينكە ماسولكە لە ھىلى ناو ەندە وە بەرە و دەرە و رانە كىشىن ، ماسولكە پۇشى پىشە وە لە گەل ھە نا و پۇش ئە كرىتە وە ئە گە پىنە ناوسك .

۳- بىرىنى ئۇر پە راسو و **Subcostal incision**

پى ى ئە و تىرى (**Kocher**) . لە لاي راست بۇ نە شتەر گەرى جگەر و بۇرى زەردا و لە لاي چەپ بۇ نە شتەر گەرى سىل بە كاردىت .

پىست لە ھىلى ناو ەندە وە ھا و تە ريب و يەك گرى لە قە راخ پە راسو ە كانە وە دە ست پىن ئە كات بەرە و دەر . ماسولكە پۇشى رينكە ماسولكە ئە كرىتە وە ، رينكە ماسولكە ئە بىر دىت نا پىشە وە ئە كرىتە وە لە گەل ھە نا و پۇش دا ، پىشە وە ى ھە ندى بۇرى خوئىنى بچوك دىتە پرى . كە ئە سو تىنرى **Cautery** يان ئە بە سترى **Ligation** . بە م شىو ە يە ئە گە پىنە ناوسك .

۴- بىرىنى تەلى ھىلەك : رىخۇلە كۆزە

لە لاي راست بۇ رىخۇلە كۆزە و بەردى ميزە رۇ و گە نندە كۆمى پانە رىخۇلە **caecum** بە كاردىت لە لاي چەپ بۇ بەردى ميزە رۇ و گە نندە كۆم **colostoms** ى بە كاردىت .

ناو ە راستى بىرىنى پىست كە (۵ سم) ە ئە خرىتە سەر ئە و خالە ى كە دوو سى يە كى 2/3 ناو ە وە سى يە كى دەرە وە ى ئە و ھىلە پىك ئە گە پىنە كە لە نيوان ناوك و دىكى دەرە وە ى سەرە وە ى كلۇت **ant sup iliac spiu** بە يەك ئە گە پىنە . ماسولكە بەند **apponuroses** ى دەرە خوارة ماسولكە ى سك ئە كرىتە وە و پاشان ريشالە كانى ناو ە خوارة وە ماسولكە ى سك جيانە كرىتە وە و ھە نا و پۇش ئە كرىتە وە ئە گە پىنە ناوسك .

ج - بۇ زانىنى فىلى نە شتەر گە رى ە كان :

نوو نە (۱) : گە رچى بىرىن **herniotomy** و پىنە كرىن **hernioplasty** و چىنى قۇرى **herniorhaphy** ، نە شتەر گە رى يە كى ئاسانە بە لام فىلە كى لەم خالانە دا يە :

۱. ناگاداری بۆرى تۆو Vas deference بىكرىت نەك برىندار بىكرىت .
۲. ناگادارى خوينبەرى ران Femoral art و خوينبەنەرى ران Femoral vein بىن لەگەل تەقەل دا برىندار نەبىن چۈنكە يەكسەر نەكە و تەزىر تەقەلە كائمانە وە .
۳. ناگادارى نەوەبىن كە لە كاتى چىنىنى قۇرى دا ، شانەكان لىك نەجەرېنېن Tension ، تادانەدېنېن tear و نەبەنە ھۆى سەرھەلدانەوەى Recurrence ى قۇرى يەكە - hernia .
نمۇنە (۲) : نەشەرگەرى پەرىزادە ، گەرچى ئاسانە ، بەلام فىئەلەكانى لەوەدایە :
 ۱. برىنى پىستەكە وا بىكەن زۆر ديار نەبىت .
 ۲. لەزىر ماسولكەى مل Platysma وە ، پىستەكە كەول بىكەن تا بە ئاسانى بىگەنە شانەكانى ژىرى ، بىن نەوەى خوينىكى زۆرى لىن بېروا . چۈنكە پىستە ماسولكەى مل ، كە بەشىكە لە پىست گەر لە پىست جىاكرایەوە زۆر سەختە و خوينىكى ھىجگار زۆرى لىن نەروا .
 ۳. ناگادارى وىللە دەمار vagus و دەمارى ھەلگەراوەى قورقوراكە RL Nerve بىن دەنا نەخۇشەكە توشى (دەنگ كەوتن hoarsness) نەبىت گەر لە نەشەرگەرى يەكەدا برىندار بوو يان جەپىنرا .
 ۴. ناگادارى خوينبەرەكانى تەنىشتە ملەقۇرتە گلاند Parathyroid gland بىن ، برىندارى نەكەن دەنا نەخۇشەكە توشى كەمى ھۆرمۇنى parathormon نەبىن و بەمە كالسىيۇمى خوينى دانەبەزى hypocalcaemia و توشى كرىبوونى ماسولكەكان Tetany نەبىن .
 نمۇنە (۳) نەشەرگەرى لا بردنى زراو : Cholecystectomy زۆر نەشەرگەرى يەكە ئاسانە بەلام تەم فىلانەى - Trics - ھەيە .
۱. ھەلبۇزدنى برىنى سىك دېنەكە - Laparotomy بۇ نمۇنە بە پىنى گۆشەى ژىر پەراسوووەكانى ، تەتوانى كە تەنىشتە ھىلى ناوەندىان برىنى ژىر پەراسووو ھەلبۇزى .
۲. بە ئاشكرایى و روونى ھەموو تۇنكارى ناوچەكە بىنى و جىاى بىكەتەوە .
۳. ناگادارىت ئايا شىواوى يەكە زىگماكى لەم بۆرى و تۇرەكەى زراوەدا ھەيە يان نەء بەو پىنە مامەلەى لەگەل بىكەت .
۴. ھەندى جار بۆرى يەكەى زراو ھەيە راستە و خۇلە جىگەرەوە زەردا و ئەھىنى بۇ تۇرەكەى زراو گەر تەم بۆرى يە نەبىنى و نەبەسەسى تەوا و رەدە و رەدە زەرداوى لىن دىن و لەناو سىك دا كۆتەبىتەوە و ماسك complication ى ترسناك دروست تەكات .

نه شته رگه ری Surgery

نه ولقمی زانستی پزیشکی په ، که نه خوښی disease و کم و کورې deformities و برینداری و زام په ته و او ته تی یان به شیکې چاره سر ته کات ، به ده ست کاری کردن manual procedures یان به نه شته کاری operation .

مہشق و خویندن study بو فیزیوونی نه شته رگه ری زور گرنګن ، زور به ی کاره کانی به پراکتیک Practice ته نجام ده درئ . نرک و به شی سهره کی هم په وهک :

۱ . نه هیشتی نازار Analgesia وهک چاره سهری ریخوله کونره appendicitis ، به ردی زراو Gall stone ، نازاری دل cardiac pain ، نازاری ماسولکھی کم خوین Ischemic pain .
۲ . لابر دنی Removal سهر چاوه Source و چا وگی ترسناکی بوله ش ، چ جا نه و ترسناکی په ، سوتانه وه ، شیر په نجه ، یان لاره شه بڼ .

۳ . لابر دنی گیراوی Obstruction به لابر دنی به رد Lithotomy ، زیاده گوشت Tumour ، یان چق و په تک Bands و پیکه وه لکانی دوو بوشایی anastomosis یان کردنه وه ی راره وی نوی .
۴ . چاره سهر وریک کردنه وه Reconstruction شیواوی و کم و کورې په کانی له ش . چ جا زگماک congenital یان ده سنکوت aquired بڼ .

۵ . جوانکاری plastic Surgery (زگماکی ، تمه ن Aging ، سوتاوی Burn ، ده سنکوت و توو)

۶ . گواسته وه و چاندنی ته ندای له ش . Organ transplantation .

۷ . بو چاره سهری نه زو کاندن ، له نیرومن دا .

کومهلک هو بوونه ته نه وه ی که نه خوښ روو بکاته دکتور و نه خوښخانه کان که بریتین له :

۱ . نازار

۲ . کم و کورې له ش و لار .

۳ . شیواندنی فرمانی ته ندایه کانی له ش

۴ . هه لئاوسان و لووی له ش

۵ . برینداری و زامداری

ئەر كە كان :

يە كە م : نەھىشنى تازار :

بۇ ئىۋونە :

۱- ئىشى گورچىلە و ژانى مېزە پۇ : **Renal pain & ureteric colic**

كائىك نەخۇشىك دېتە لاي نەشتەرگەر ، ئىشى لاتەنىشت و ژانى لاپال و سكى ھەيە ، پاش پشكىن ، نەخۇشى يەكەي ئەناسرېتەۋە كە بەردىكى ھەيە لە مېزە پۇدا : بۇ پى يەكەي گرتوۋە ، تازارى كرزى لە مېزە پۇ و تازارى ئاوساۋى لە گورچىلە دا دروست كىردوۋە . جا بە پى ي قە بارە و تېرە ي بەردە كە پىپار نەدرىت چى بۇ بىكىن .

أ- گەر تېرە كەي لە (۵ ملىم) كە مېر بى ئەۋا پى ي ئەۋ تىرىت لە ۹۵% يان دانە بە زن و ژمارە يە كى كە ميان نەشتەر كارى **operation** ئەۋىت .

- ئامۇژگارى ئەكىن رۇژى (۱۰) پەرداخ ئاۋ بىخواتەۋە .

- خۇي لە سەرما پىپارىژى .

- دىلاننى و زىمە زلى بىكات .

ھەندى دەرمانى ئەدەبىنى دژە سوتانەۋە (دژە سۇ : NSAID) كە ئەبىتە ھۇي نەھىشنىكى كاتى تازار و ئىشە كە و فراۋان بوۋنى بۇرى مېزە كە / كە ئىشى بەردە كە بە ترازى و بىتە بەشى خوارەۋە بۇرى مېزودە رچىت .

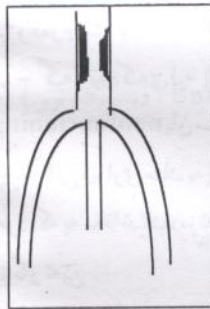
ب- گەر تېرە كەي لە (۶ ملىم) پىر بى ، ئەۋا زۇر كەم ئەشىن كە دا پەزى ، جا ئەگەر ۋە ستان **nonfunctioning** يان سىستى گورچىلە **Failure** ي لە گەل دا بى ئەۋا بە زوۋى نەشتەر كارى بۇ ئەكرىت . چىنە كانى دىۋارى سىك بە پى ي شۇنى بەردە كە ، ھەل ئەدېرى و ئەگەپنە مېزە پۇ ، پاشان مېزە پۇ ئەپىن ، بەردە كە بە مەقاشىك دەرتەكەين و بۇرى يەكە ئەدروپنەۋە ، ئىتر نەخۇشە كە لە تازارە كە و سىستى گورچىلە كە رىگار ئەبىن .

۲- تازارى رىخۇلە كۇپرە : **Pain of appendicitis**

پەلەكە رىخۇلە **appendix** بىرىتى يە لە پەلەكە رىخۇلە پەك ، لە لا بەرە لاکە پەۋە ، كۇپر بۇتەۋە و گىراۋە و لە لاکەي ترەۋە بە پانە رىخۇلە **caecum** ئەگات . ، گورىسى درىزە ماسولكە كانى لە بىكى پانە رىخۇلە دا بەيەك دەگەن . ئەم پەلەكە رىخۇلە يە لە (۷-۳۰) سىم درىزە و بۇشايى يەكەي ئاۋى تەنيا (۱، ۰ ملىم) . و لىنچە روۋپۇشە كەي بە بەردەۋامى دەردراۋى ھەيە .

جاله بھر ھەر ھۆپەك بېن ، ئەو سەرەي پەلكە رېخۆلە كە بە پانە رېخۆلەوہ بەندە ، بگېرېت ، وەك بە ناوكە تەماتە ، بامىن ، دەنكە ساوەر كرم ، ھىلكەي كرم . . . ئەوا ئەو دەردراوہى لە لېنجە روپۆشە كەپەوہ دەرنەچىت لە بۆشايى بە تەسكە كەي دا كەلە كە ئەين وورده وورده پەلكە رېخۆلە تەئاوسىنىن تا ئەگاتە ئەو ئاستەي ئاوساوى و پەستانەكە ، خوئىبەر و خوئىنھېنەرى ناو دىوارى رېخۆلەكە ، ئەگرى و دىوارى پەلە رېخۆلە بىن خوئىن ئەين و تەمرى و تەرزى .

پىش ئەوہى بگا تە ئەم ئاستە ، كە ھەل تەئاوسىن و خوئىنى بۆ ناروات ، خۆرە كانى ناو بۆشايى بە كەي ھەليان بۆ ھەل ئەكەوئى كە پەلامارى دىوارە كەي بەن و بېسووتىننەوہ . . . ئەم سوتانەوہ پەش ئازارى خۆي ھەپە ، كە كۆتايى ھەستە - ئازار - دەمارە كانى پەلە رېخۆلە ئەھەژىنى ، ئەم دەمارى ھەناوایانە ئەچنە ئاستىكى مەلبەندى دەمارى پەوہ كە ، دەمارى ھەستى لە ناوكەوہ بۆ دىت ، لە بەر تەوہى كە ناوكە لە دەرەوہەي و تەبىرئى و دەست و جل و بەرگى لىن ئەكەوئى ، مېشك باشتر لە بىرى ئەين وەك لە پەلە رېخۆلە كە لە ھەناوایەو ئەو جوداگانەي ناوك - سى نى پە بەمە مېشك ناوانى بە تەواو تى شوئى ئازارە كە دىبارى بكات و چاوكى ئازارە كە بە ناوك ئەزانى و ھەر لە بەر تەمەپە كە ئازارى رېخۆلە كۆپرە لە سەرە تادا لە ناوك دا ھەست پىن ئەكەوئى و كاتىك (پاش ۴-۶ كاتمىر) ھەناو پۆشى دىوارى **Pariatal peritonium** ئەسووتىتەوہ ، ئازارە كە لە شوئىنە راستە قىنە كەي لە بەشى خوارەوہى لای راستى سك دا ھەست پىن ئەكەوئى .



۳- ئازارى پوز : Cludication

دەرەنجامى تەسك بوونەوہى خوئىبەرى ران ولاق ، كاتىك ماسولكە كانى ماندوو ئەكەوئى بە چالاكى و رى رۇيشن ، ئەو خوئىنەي ئەيان گاتى بەشى ئەو چالاكى بە ناكات چ لە رووى ھىندى ئەو توكسجىنەي تىايە تى ، چ لە رووى ئەوہى ئەو پاشماوہى چالاكى ماسولكانە دابشۆرن كە ھەردوو ترشى **Lactic** و **Pyruvate** ن ، ئەم ترشانە كەلەكە ئەين و ئەبنە ھۆي چالاك

كردنەوہى مادەي ئازار **Pain factor** ئەمىش كۆتايى ئازارە دەمارە كان ئەھەژىنى و ئازار لە ماسولكە كانى پوزدا دروست ئەكات . وورده وورده ئەو دوورى بە كەم ئەبىتەوہ ، كە نەخۆشە كە ئەتوانى بىن ئازارى پوز رى بكات ، بۆ نمونە لە پىشەوہ ھەست ئەكات كە ھەر سەد ھەنگاويك ئەبىت چەند خولەك كەك بوەستى دەنا ئازارىكى توند لە پوزدا ، ناھىلئى بچولئى ، كە ھەواپەوہ ، رىزەي خوئىنە كەم بوو كە بەشى داشۆرىنى ئەو

پاشماوانه تەكات و تازاره كە نامىنى ، بەلام كە دەستى كردهوه بە رى رۆيشتن ، هەمان كار دووباره تەبىتەوه و تازاره كە دروست تەبىتەوه .

بۇ نەهيشتى تازارى ئەم بارە ، ئەبىن شوپى تەسك بوونەوه كە دەست نیشان بىكرى و ئەوسا بە پىنى هۆى تەسك بوونەوه كە ، چار ئەكرىت ئەویش يان كەلە كە بووى چەورى يە لە دىواره كەى دا يان سووتانەوه و تەسك بوونەوهى دىوارى خوئىنبەرە كە يە .

لەبارى يە كەم دا ، پاش دەر خستى خوئىنبەرە كە و كردهوهى چەورى يە كەلە كە بووه كە پاك تەكرىتەوه . لەبارى دووم دا ، ئەبىن بە هۆى خوئىنبەرە يە كى هەلگە پراوه وه ، پىنش گىران و تەسك بوونەوه كە بگە يە نرى بە پاش تەسك بوونەوه كە ، بەوه خوئىنكى نرىك تاساىى بۇ دا بىن تەكرى ، تازاره كە نامىنى .

دووم : لا بردنى سەرچاوه = چاوك = Source ي ترسناكى ، بۆلەش ، چ جا ئە و ترسناكى - Danger - يە ، سووتانەوه ، شىر پەنجە ، يان لارە شه بىن :

نمونهى سووتانەوه : Infection

رىخۆلە كۆيزە : گەر پاش سووتانەوهى پەلكە رىخۆلە appendix رىخۆلە كۆيزە كە بە نەشتركارى لانه برا ، چ مە ترسى يە كى ئە بىن .

چىنى دىواره سووتانەوه هەل تاوساوه كەى پەلكە رىخۆلە ، يان كون ئە بىن و بە مە تە تەقنى و كىم و خۆره كان ئەچنە ناو هەناو پۆشەوه ، يان (خۆره و كىم) ه كە بە دىواره كە دا بلاوتە بنەوه و ئەگە نە بۆرى يە كانى خوئىن ، لە هەردوو بارە كە دا كە خۆره زايە خوئىن Bacteremia ، بە خىراىى بە لەش دا بلاوتە بىتەوه و گەشه ئە كاو جا گەر كىم نە زايە خوئىن (Septicemia)) ، ئەوا خۆره كە كىم لە خوئىن دا دروست ئە كاو ، ئەم دووباره تەبىتەوهى

۱ . فراوان بوون و ئىفلىجى ماسولكەى خوئىنبەر و چكە Arteriole ه كان ، و بەوه تەكرىنەوه و خوئىن لە پەلە كان دا پەنگ ئەخوا تەوه .

۲ . كار لە كرژبوونى ماسولكە كانى دل ئەكەن ، سستى ئەكەن Myocardial depression ئەمەش تەبىتە هۆى دا بە زىنى پەستانى خوئىن Hypotension ، زۆر بوونى لىدانى دل Tachycardia ئەمانەش كار لە ئەندامە زىندەى Vital organ ه كانى لەش وه ك دل و مېشك و گورچىلە ئەكەن و فرمانە كانى ئەشيوئىن ، بۇ نمونە نەخۆشه زەرد و ترساو و وشك و لەوانە يە و پىنە بىكات ، مىزى خەست و كەم تەبىتەوه ، چونكە گەر پەستانى خوئىن ناو خوئىنبەرە كانى گورچىلە لە ۸۰ ملم جيوه نزم تر بووه وه ، ئەوا ئىتر خوئىن پالوتن Glumerular Filtration ئەوه ستن و پاشە پۆك و پاشماوهى چالاكى شانە كانى لەش لە

خونین دا که له که نه بین و کار له شانہ جیا جیا کانی له ش نه کات . گرن گرتینیان میزه ژار - B.Urea . ورده ورده چهند کونه نداینکی سست نه بین و نه مری .

نمونه ی : شیر په نجه ، شیر په نجه می مەمک :

شوره سواری کوشنده ی شیر په نجه ی خانمان ، هر له ۱۶ خانم په کیک تووشی نم شیر په نجه په نه بین له ژایان دا .

شیر په نجه له یه ک خانه وه ده ست بین نکات ، که به خیرایی (۲۰-۱۰۰) روژ دابه ش نه بین . تا مروف یان پزیشک ههستی بین بکات ، نه بین سسی جار دابه ش بووبی ، واته (بلونینک) خانم ی دروست کردبی تا قه باره کمی بکاته (یه ک سم تیره) .

به لام به داخه وه هر له دابه ش بوونی (۲۱) هوه خانه له شیر په نجه که وه هه ته وه ری و له ری ی خویننه رولیمفه وه نه گاته شوینه کانی تری له ش به تابه تی (لیمفه گری ، جگر ، پرپه ی پشت ، میشک) له دابه ش بوونی (۲۷) دا به سهر که و تووی نم خانانه لم شوینانه دا نه روین و نه کونه گشه . واته پش ده ست نیشان کردن ، نم خانه ته شه نه Metastasis کردووانه ، له گشه دان ، هر له بهر نه میده ، که چاره سهری نم شیر په نجه په له ریشه ده رینانی مەمک و گری کانی بن هه نگل Radical Mastectomy هوه بو به لابر دنی نه نیا شیر په نجه که له گال قه راغنی شانم ی ناسایی Lumbectomy چونکه ده ر که وت که له بهر نه وه ی نه خووشی په که له سهره تاوه سهرایی Systemic ه هر چاره په کی ناوچه یی بو شیر په نجه که بکریت ، ده ره نجامه کمی وه که .

شیر په نجه ی مەمک به کیکه له و زور جور شیر په نجه ی مەمک نه وه ی له زیاده گوشت Benign Tumor ی جیا ته کاته وه شیر په نجه ، توانای بلا و بونه وه و Invasion و ته شه نه کردنی هه مبه به لام زیاده گوشت نا . لم یابه ته دا زور و توویژی نازاد و پرسیار و وه لام نه کریت که خویند کار لم قوناغه دالینی بهر پرسیار نیه .

نمونه ی لاره شه Gangrene

۱- لاره شه ی ووشک : Dry gangrene ده ره نجامی بین خوینی .

۲- لاره شه ی تەر : به هوئی سووتانه وه ، به هوئی خوره ی Clostridium له جوری دووم دا وه که کم نی په هیلکی مردوو دیاری بکری و خوی هه لبه وه ری به لکو ته شه نه نکات و گهر فریای پرپه وه ی نه و به شه نه کهوین ، ژار و خوره کمی نه زیته خونین و مروشه که نه کوژی .

سېنەم : لابردنى گىراوى وەك گىرانى رىخۇلە : I.O

۱. بۇشايى يەككى Intraluminal بە ھۆى كرم ، بەردى زراو ھتد

۲. دىوارە ككى ؛ بسوتتە وە يان زىادە كۆشى تىابىن .

۳. لە دەرە وە ؛ بگىرى وەك ھەلپىچانى لە چەق Band يان گىرانى ناو قۇزى Hernia

چوارەم : چارەسەرى نەزۇكاندن لە نىرومىن دا :

سك وزا Fertility ، يۇسىتى بە تۆو Sperm تۆواونكى Semen تەندروست ھەبە لە گەل ھىلكەبەك دا يەك بگىرى ولە ناو ھەندىكى ئاسايى ناو مندا لدان - Uterous دا بچىنرەت نەشىن بە پىنى توخم كۆمەلە ھۆبەك ھەبىن كە بىشى بە نەشەر گەرى چارەسەر بگىرى بۇرى گرتن و چارەسەرى نەزۇكاندن .

لە مېنەدا :

- ۱- ھەر سووتانە وە يەككى نەسسىلك Pelvic Infection لە ھەر ھۆبەكە وە نەبىتە پىنكە وە لكان و قوپانى بۇرى ھىلكە (Fallopian tube) ، بلاوترىن ھۆى ئەم سووتانە وە بەش دواكە وتى ناسىنە وە ي رىخۇلە كۆپرە يە لە مېنەدا و دواكە وتى چارەسەرىنى ، بۇبە نەبىن لە مېنەدا زۇر بە گومان بىن لە رىخۇلە كۆپرە و نەخۇشە كە ھىندە نەھىلئە وە كە نەسسىلكى بسوتتە وە زوو نەشەر گەرى بۇ بگىن .
- ۲- گىرانى بۇرى يە كانى ھىلكە ، پاش دەست نىشان كىردن و منالدان نەخشى Hystrogram ، شوپنى گىران و تەسك بوونە وە كە دەست نىشان نە كرى و فراوان نە كرى يان بەر تەدرى .
- ۳- شلى مىلى منالدان Cervix ئەمەش ئە تۆانرى بە ھۆى نەشەر كارى يە وە پاش سك پىرى توند بگىر تە وە ، تا دوو گيان pellant ە كە لە منال بوون Labour نىك نەبىتە وە ئە و كاتە توند كىردنە وە كە شل ئە كرىتە وە .

لە نىرېنەدا :

خۇپاراستن ، يان رىگە گرتن :

- ۱- رۇشنىبىرى سىنكىسى ، بە خۇپاراستن لە نەخۇشى يە سىنكىسى يە كان .
- ۲- دا بە زاندى گونى دانە بە زىو Undecended Testis ، زوو پىش تەمەنى ھەشت سالى .
- ۳- چارەسەرى پەرى بىر ، زوو پىش تەمەنى ھەرزە كارى
- ۴- بە گومانە وە لە ھەر ھەلئا و سانىكى بە تازارى گون بىروانىن كە مىرد منال و ھەرزە كارى نەك ھەلپچرانى گون بىن .

چارەسەر :

۱. زوو چارەسەر كوردنى بۇرى يە گسۇل Varicocele ى گون ، كە بە ئايىبەتى تووشى گونى چەپ تەبىن لەپەر سستوونى خوئىن لە خوئىنپنەرە كانى دا .
۲. دۇزىنەوەى چارەسەرى ھەر گىرانىك لە تۆۋەرۈكان دا .