

نہخوشیہ کانی دل

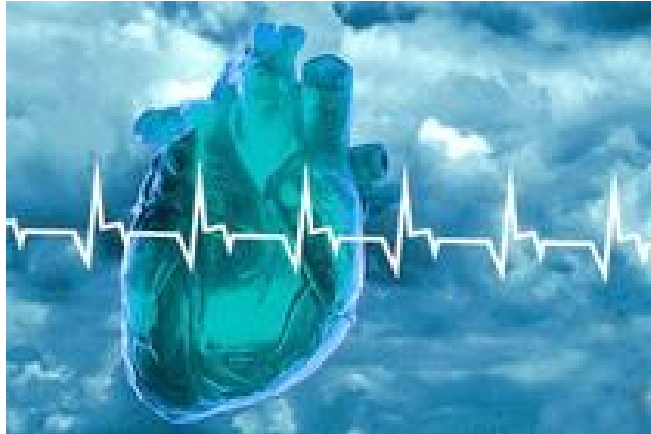دوکتور کامران نهمین ناوہ

پیرست

نه خوشیه کانی دل
سینگ نیشه
سه کته ی دل
داماوی دل
نه خوشی دهر بیجه کانی دل
ناریک لیدانی دل
کار دیومیوپاتی (نه خوشی ماسولکه ی دل)
میوکار دیت - هموی ماسولکه ی دل
پریکار دیت هموی دلپوشه
هموی ناوپوشی دل - نیندوکار دیت
فهر هنگوکی نه خوشیه کانی دل

نهخوشیهکانی دل

بۆ ماموستا حسەن ئەبو بزا دە



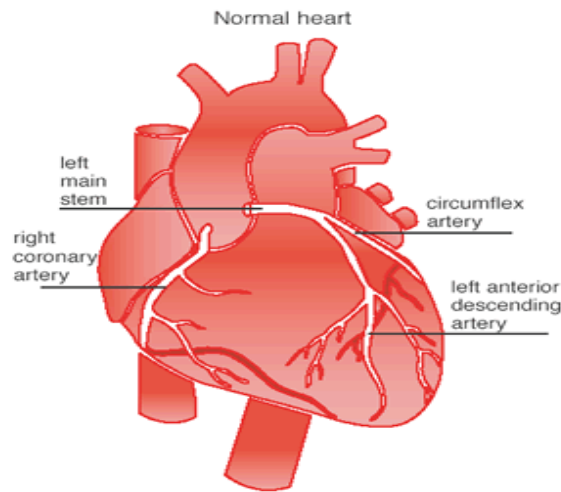
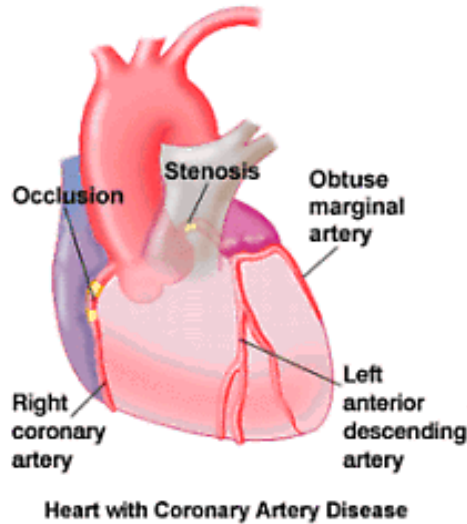
بەپێچەوانەی باوەری زۆربەیی شاعیران و فیلەسوفە موسلمانەکان کە دل بە ناوەندی هەست و ئەوین و دلدارێ و وەرگری ئیلهام و سەرچاوەی ئیشراق و فامگەیی خۆناسی دەزانن، دل تەنیا ماسوولکەیکە و 24 سەعاتە تا ئەو دەمەیی کە مەرۆف دوا هەناسەیی هەلەدەکێشی و مالتاواویی لەژیان دەکا، وەک ترومیایەک لە ریگای دەمارەکانەو خۆین رهوانەیی تەواوی تەن و پۆکانی (باقتهکانی) لەش دەکا. ئەم مەسەلە ساکارە تا سەدەیی 17ی زایینی بۆ زۆربەیی دوکتوران و پسیپۆرانی زانستی پزیشکی نەناسراو بوو. ئەوان باوەریان و ابوو، کە خۆین بەرھەمی جەرگە و تەنیا یەک جار لە ریگای دلەو رهوانەیی ئەندامەکانی لەش دەکری و تا ئەو کاتەیی کە لە لایەن باقتەکانەو بەتەواویی رادەکێشری، لەم شوینە دا عەمبار دەکری."

بەداخەو لەمێژووی زانستی پزیشکیشدا بەتایبەت لەسەدەکانی ناوەراستی زاییندا، کەسانیک کە لە راستیەکانی لەشی مروف دەدان، وەکو زۆربەیی زانستەکانی تر، لە لایەن کۆنەپەرستانی کلیساو سەرکوت دەکران، دەکوژران یان بۆ حورمەتی و سوکایەتییان پێ دەکرا.

بۆ وێنە لەسەدەیی 16ی زاییندا ئەو کاتەیی کە میکائیل سیرۆتوس (1511- 1553 Michael Servetus) بە هۆی راگەیانندی ئەم مەسەلە ساکارە کە خۆین لە بەشی راستی دلەو دواي تێپەر بوون لە سییەکان (سپیلک) دەگاتە بەشی چەپی دل و لە ریگای دەمارەکانەو رهوانەیی ئەندامەکان دەکری بە فرمانی کلیسا لە ناگردا سووتیندرا.

پەتانسایی (epidemiology)

بەشوین شۆرشیی سەنعەتیدا نە تەنیا ئالوگۆریکی گەورە لە شیوەی بەرھەم و ژیان و کولتوری و گۆرانکاراییی گەورەش لە چەشنی نەخۆشیەکان بە تاییبەت لە ولاتانی پیشکەوتودا سەری هەلدا. لە سەدەیی 20ی زاییندا بۆ وێنە ئازاری دل و دەمار هۆی یەکەم و شیرپەنجەکان هۆی دووھەمی مردنی خەلک لە ولاتانی سەنعەتی پیشکەوتودا بوون و لەسەدەیی 21 - ییشدا ئەم پرۆسەییە هەروەها بەردەوامە و تەنیا لەولتە یەکگرتووەکانی ئەمریکا پتر لە 60 میلیۆن کەس (لەھەر پینچ کەس یەک نەفەر) تووشی "نەخۆشی دەمارەکانی کرۆنیری دلن- coronary heart disease" (دەمارەکانی کرۆنیری خۆین بە دل دەگەینن) و سالانە پتر لە یەک میلیۆن کەس تووشی سەکتەیی (راوەستانی) کۆت و پری دل دەین.



نیشانه‌کانی نه‌خۆشیه‌کانی دڵ و ده‌مار

له نه‌خۆشه‌کانی دڵ و ده‌ماردا به‌پێی راده‌ی نه‌خۆشی ئهو نیشانانە‌ی خوار هه‌و ده‌بێندرئ: هه‌ناسه‌ برکئ (پشوو سواری - dyspnea): له‌کاتی وهرزش یا پشوو‌دان هه‌لماسینی مه‌چه‌ک و قامیشه‌ی پئ سینگ ئیشه‌ (angina pectoralis) گێژی و بئ هۆشی دله‌کوته‌ (palpitation)

ئهم مه‌سه‌له‌یه‌ ده‌بئ له‌به‌ر چاو بگێرئ که ئهم نیشانانە‌ ده‌توانن له‌نه‌خۆشیه‌کانی دیکه‌شدا ببیندرئ.

پشوو سواری: ئهم حاله‌ته‌ له‌کاتی وهرزش و کاری قورس به‌هۆی ئه‌وه‌ی که ماسووله‌کانی له‌ش پێویستی زۆرتریان به‌ئۆکسیژن هه‌یه‌ ئاساییه‌ به‌لام له‌حالته‌ی پشوو‌دان و کار و ورزشی سوکدا، رهنگه‌ نیشانە‌ی نارمه‌ته‌ی دڵ یا سییه‌کان بئ. سه‌ره‌کێترین هۆی هه‌ناسه‌ برکئ داماوپی دله‌. دڵ ناتوانئ به‌ گوێره‌ی پێویست، خوێن بۆئه‌ندامه‌کان ره‌وانه‌ بکا، خوێنێکی که‌متر ده‌گاته‌ سییه‌کان و له‌ئاکامدا سییه‌لک ناتوانئ به‌ گوێره‌ی پێویست ئۆکسیژن بۆگه‌رانی خوێن (blood circulation) بنێرئ و تراویکی (fluid) زۆر له‌ سیه‌کاندا کۆده‌بێته‌وه‌ و هه‌ناسه‌ برکئ پێکدئ.

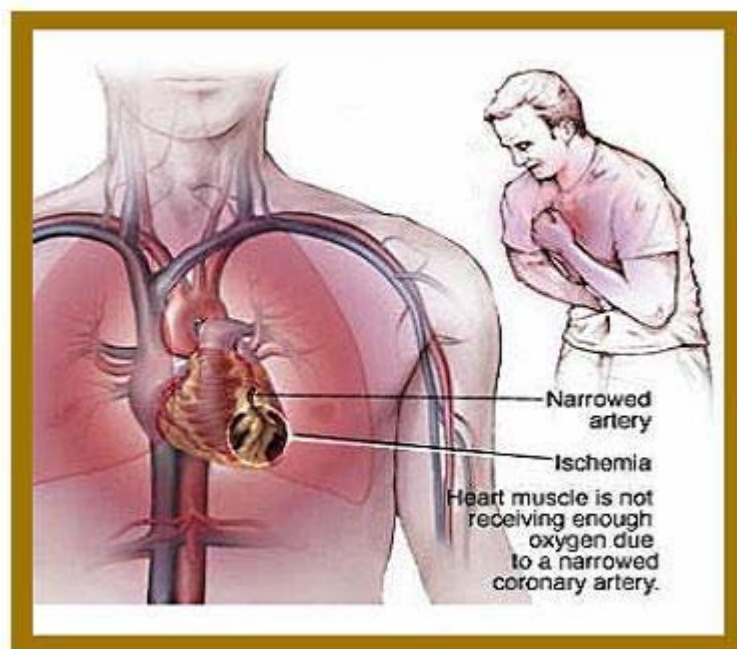
ههلماسینی مهچک و قامیشهی پی نیشانهی کۆ بوونهوی تراو له "باقته" کاندایه. داماوپی دل سهرهکیتترین هوی ئهم حالتهیه. لهم حالتهدا کاری پۆمپاژی دل لاواز دهبی و بهشی چهپی دل توانایی ناردنی تهوای ئهو خوینهی که له دلدایه نییه، و بهتهوای خوین بهتال ناکرئ و لهبهشی راستی دلشدا خوین قهتیس دهمینئ و دهبیته هوی چوونه سهری گوشاری ناو گهرانی خوین و ناردنی "تراو" بو ناو بافتهکان. ههلماسینی مهچک و قامیشهی پی بههوی هیزی کیشهری زهوی که تراو بهرهو خوار دهکیشئ زۆرتر دهبیندرئ.

سینگ ئیشه یهکیک له سهرهکیتترین نیشانهکانی نهخوشیهکانی دلّه که لهبهشهکانی تری ئهم نووسراو یهدا زۆرتر باسی دهکهن.

گیژی بۆماوهی چهند چرکه شتیکی سروشتی و بی ئازاره بهلام دووپات بوونهوی و بهردهوامی و یدهچی نیشاندهری ناکۆکی کاری دل و دهماربی.

بی هوش بوون. نهگهیشتنی کاتی خوین لهمیشک دهبیته هۆئ بی هوش بوونی کورتخایهن. راوهستانی درێخایهن له ههوای گهرمدا، ئیشی زۆر و راتهکانی (شووک - shock) له ناکاو لههۆیهکانی بی هوش بوونی مرۆفن. جاروباریش نارمهتی دل وهک قفلکردنی دل دهبیته هوی نهگیشتنی خوین و ئوکسیژن به میشک. بی هوش بوونی کورتخایهن لهکاتی وهرزش دا دهتوانئ نیشاندهری ناراحتی و نهخوشی دل بی.

سینگ ئیشه (Angina Pectoralis)



ئانژین یا "ئیش" سهرهکیتترین نیشانهی نهخوشی کرۆنیری دلّه (Coronary Heart Disease) که لهکاتی وهرزش، کاری هیزکوژ، زۆرخۆری و گوشاری رۆحی له ناومهوی قهفسهی سینگدا ههستی پیدهکری.

سینګ نیشہ به هوی لاسهنگی نیوان گهیشتنی ٹوکسیژن به ماسولکهی دل و نیاز و پیوستی کاری دل به ٹوکسیژن پیکدی. نهگیشتنی ٹوکسیژن به ماسولکهی دل دهنوائی به هوی تنگبونوهه یا گرژئی (سپاسم - spasm) خونبهری کرونیتری دل، کم خونیی (نائیمی - anemia)، کم بوونی ٹوکسیژنی لهش (هایپوکسی - hypoxia) یا نیازی دل به ٹوکسیژنی زیاتر له کاتی تاکیکاردی (خیزالیدانی دل - tachycardia) چلک یا نهخوشی تیروئید و هک تیروٹاکسیکوز بی (نهو حالته که به هوی پرکاری تیروئید چی بووی - thyrotoxicosis).

هوکار هکانی (فاکتور هکانی) نهخوشی کرونیتری دل:

- بهرز بوونی گوشاری خوین .
- نهخوشی شهکر (شهکره)
- زید بوونی چهوری نیو خوین (بهرز بوونی کولسترولی خهراپ "LDL" و کم بوونی کولسترولی باش "HDL")
- بنهماله یی یان میراتی (بوونی نهخوشی دل به تایبیت له دایک و باوکدا)
- جگره کیشان
- تهمهن (پیاوان دواى 45 سال و ژنان دواى 55 سال)
- جسنى نیرینه
- قهلهوی - نهو کاتهی که قورسایى لهش له سه دی 30 بنه ماتیهی.
- داته پیوی (تهمبلی)
- خهموکی (دیپریسیون) به تایبیت له پیاواندا
- چهوری خواردن.
- ژنان دواى وهستانی حالتهی ژنانه نهشوری (یائیسهگی) به هوی کم بوونی هورمونی ژنانهی ئستروژهن (به مهسرهفی هورمونی ئستروژهن ئهم ریسکه تا رادهیک کم دهکرهیتوه)
- بهکار هینانی خوار دنهوی کوکائین (بو وینه له نهمریکا پتر له 5 میلیون کس کوکائین دهخونهوه . سالانه پتر له 64000 هزار کس بهم هویه توشی نارمحهتی کرونیتری دل دهبن)

نیشانهکانی نهخوشی کرونیتری دل:

- سه رههاندانی نیش له لای چهپ و یا نیوهراستی چلهمههی سینګ له کاتی کاریا نائار امید (stress). بهر دهوامی نیش له چند دقیقهوه تا 30 دقیقه دهخایهنی و به پشودان و یان چهژتنی نیتروگلیسیرین کوتایی پی دی.
- نیش بهر هو مل، دهست و دهفهی شانی چهپ دهکیشری و له کسانیکدا پشوسواریی، عارهقه کردن، سه نیش و دل تیکهلی دههینی.
- جاروبار تنگنهفهسی تهنیا نیشانهی نهخوشی کرونیتری دل.
- له بهشیک له نهخوشهکان هیچ نیشانهیک نابیندر هی.

چارهسه کردن

بو بهرگری له مهترسی پیکهاتنی نارمحهتی کرونیتری دل پیش ههموو شتیک دهبی هوکار هکانی کونترول بکری. پیشنیار دهکری ئهم خالانهی خوار هو له بهر چاو بگیری:

- نەكشەشەنە جەگەرە
- وەر زىشى بەردەوام (پىياسە كەردنى توند(خىرا) بۆمەۋە نىو سەعات, چوار جار لە
- ھەتتە (
- دابەزەندى قورسايى لەش
- كۆنترۆلى كۆلسترۆلى خوين
- كۆنترۆلى گوشارى خوين
- كۆنترۆلى قەندى خوين
- دەرمانى ئەو نەخۆشەنە كە دەبنە ھۆى خەراپتر و زۆرتر كەردنى ئىشى دىل (
- وەك كەم خوينى, كەم بوونى ئوكسىژنى لەش, پركارى تىروئىد).
- چارەسەر كەردنى نەخۆشى كۆنترۆلى دىل كۆنترۆلى بە رادەى بەستەرانى خوينبەرەكانى
- كۆنترۆلى و ھۆكارەكانى پىكەھەنە كۆنترۆلى كە لە ئاكامدا بە نەشتەرگەرى چارەى
- دەكرى

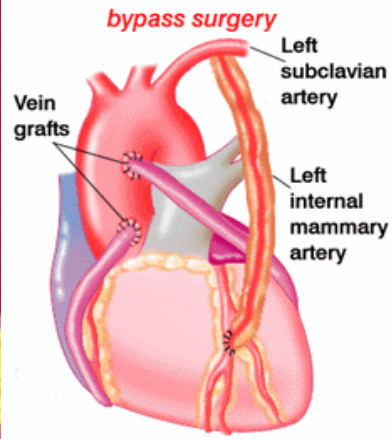
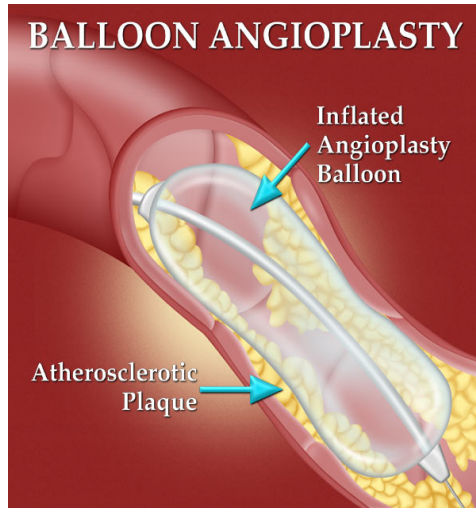
ئامانجى سەرەكى لە بەكار ھىنانى دەوا بە چەشنى خوار مەھىە:

كار تىكەرى دەوا و دەرمان

- بەرز كەردنەۋەى گەيەندى ئوكسىژنى پىويست بە دىل [بەكار ھىنانى ئەو دەرمانە
- كە دەبنە ھۆى كەرانەۋەى خوينبەرى كۆنترۆلى دىل (گروپى نىتراتەكان وەك
- نىترۆگلىسىرىن "nitroglycerin"]
- كەم كەردنەۋەى پىداۋىستى دىل بە ئوكسىژن لە رىگەى كەم كەردنەۋەى كەرى دىل
- گروپى بىتا بىلوكەرەكان وەك پروپرانولول "propranolol")
- گەيەندى ئوكسىژنى پىويست بە دىل, يان ھىنانە خوارى پىداۋىستى دىل بە ئوكسىژن
- (گروپى بىلوكە كەردنى كانالى كەلسىوم وەك وراپامىل "verapamil")

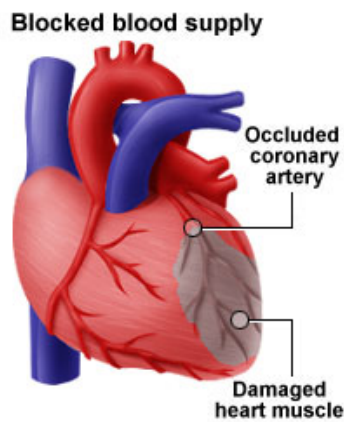
بۆ دەرمانى ئەو كەسانەى كە:

- لە سەدى 50ى خوينبەرى سەرەكى لای چەپى دىيان بەستەرابى,
- نەخۆشى 3 رەگىان بى (پتر لە 70 لە سەدى بەستەرابى),
- لە پىوھەندى لەگەل ھاتنە خوارى كەرى بەشى چەپى دىلدا بن (وەنترىكولى
- چەپ - left ventricle), كەمتر لە 50 لە سەد,
- بە تازەى تووشى سەكتەى دىل بووبىن,
- - سەرەرى بەكار ھىنانى دەوا لە ھالەتى پىشوداندا ئىشى
- بە رەۋامى دىيان بى,



لیزردا له نهشتهرگیری بای پهم (bypass surgery) و یا ئانژیوپلاستی (angioplasty) که لک و هرده گرتی. له ئانژیوپلاستیدا له ریگای خوینبهریکی دهست یا لاران (گهل) کاته تریکی بالوندار دهکریته نیوخوینبهری کرونییر و به با کردنی بالونکه هم ریگایه دهکریتهوه.

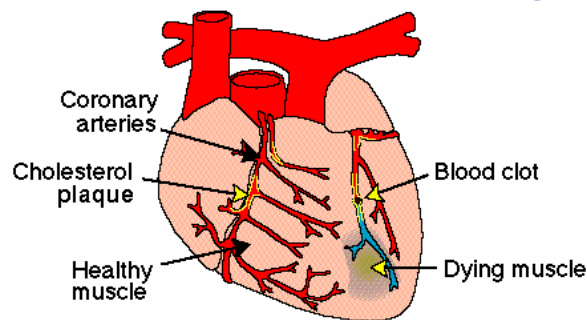
سهکتهی دل (شهپله، جهلته) (Myocardial Infarction)



بهیپی راگیاندنی ریکخراوهی بیهداشتی جیهانی" له هەر 5(چرکه) سانیهدا، له جیهاندا نهفهر یک تووشی سهکتهی دل دهبی. سالانه پتر له یهک میلیون کەس له ئەمریکا، زۆرتر له 180 هەزار نهفەر له بریتانیا و نزیک به 250 هەزار کەس له ئالمان تووشی سهکتهی دل دهبن. 30 تا 40 له سەدی ئەم نهخۆشانه له ماوهی یهک تا 4حهوتوی ئەولدا دهمرن. سهکتهی دل به تاییهت پاش تهمەنی 50 سال زۆر باوه و بهیپی چونه سەری تهمەن رێژهی مەترسی سهکتهی دل زۆرتر دبی. سهکتهی دل له پیاوان 3 جار زۆرتر له ژنانه.

به بهسترانی رهگی خوینبهری کرۆنئیری ونهگهیشتنی خوین به بهشیک له ماسولکهی دل که دهبیته هۆی مردنی تان و پۆی دیواری دل - سهکتهی دل دهکوترئ. ئاکامی سهکتهی دل به پێ پانایی بی بهش بوونی ماسولکهی دل له ئوکسیژن و رادهی تهنگیبونهوهی خوینبهرهکانی کرۆنئیری جیاوازه. نهگەر رهگی خوینبهری سههرکی دل بهسترایی بهشیک گهوره له ماسولکهی دل تووشی نازار دهبی و ئیمکانی ئهوه ههیه نهخۆش دواي چهند دهقیقه بمری، بهلام نهگەر رادهی تهنگیبونهوهی خوینبهر کهمتر بی یان تهنیا خوینبهره بچوکهکان بگریتهوه بهشیک کهمتر له ماسولکهی دل زیان دهبینی و ئیمکانی زیندوو مانهوهی نهخۆش زۆرتره.

هۆیهکانی سهکتهی دل



ئەستور و رەق بوونی خوینبهری کرۆنئیری کرژی خوینبهری کرۆنئیری (ئەم حالهته زۆرتر له خووگرتن بهکۆکائین و یا ئامفی تامین (amphetamine) روودەدا) . ئامبۆلی کرۆنئیری(بۆ وینه جیا بوونهوهی دهلهمهه خوین له دیوارهی رهگهکان و رویشتنی بهرهو دل دهتوانی بیته هۆی بهستنی خوینبهری کرۆنئیری) ههوی خوینبهری کرۆنئیری (وهک ئاکامی نهخۆشی روماتیسمی جومگه – rheumatoid arthritis) بهرز بوونی خهستی خوین و پیکهاتنی دهلهمهه خوین بۆ ئاگاداری له هۆکارهکانی ریسک بروانه هۆکارهکانی ریسک بۆ نهخۆشی کرۆنئیری دل.

نیشانهکانی سهکتهی دل

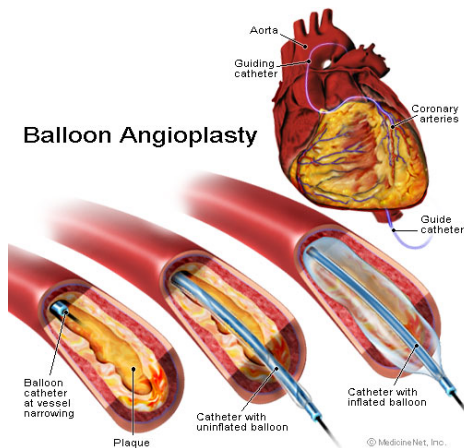
- نیش، 60 همتا 65 له سهدی نهخوشهکان دواى کارى بهدهنى و له کاتى پشوداندا تووشى ژانى کتوپر له پشت چلهمهى سینگ دهن. نهم نیشه بوماوى پتر له نیو ساعات دريژه پهيدا دهکات و به خواردنى نيتروگليسرين کوتايى پى نايه.
- نیش دهنوانى بهرهو نیوان دهفهى دوو شان، هر دوو دست، مل، شهوپلکهى خوارى، پشت وگده تهشهنه بکا.
- دل تیکهلبوون
- رشانهوه
- پشووسوارى
- دلکهوته
- سهرهگيژه
- ياو(تهب)
- بى هوش بوون
- عارقه و هروهها دل راوکه وترس له مردن، نيشانهکانى سهکتهى دلن.

20% ی نهوکسهانهى که تووشى سهکتهى دل دهن ههست به نیش ناکهن به تايهت نهوانهى که نهخوشى شهکریان ههيه.

له 15% نهخوشهکاندا هيج نيشانهپک نابيدرى، بهم حالته له ژاندا زورتره.

چارهسهرى

- نهخوش به ههست کردنى نهم نيشانانه دهبى هر چى زوتر پيوهندى لهگهل دوکتور و يا بهشى فرياکهوتنى پزشکى بگرى. چارهسهرکردنى خيراي نهم حالته دهنوانى باشتري ناکامى ساخى و سلامهتى به دواوبى.
- نهم کارانهى خوارهوه دهبى به خيرايى نهجام بدرين:
- خواردنى ناسپرين بو کهم کردنهوهى خهستى خوین و پيشگيرى له پیک هاتنى زورترى دهلمههى خوین
- گهياندنى ئوکسيژن لهريگای لوتوه
- بهکار هينانى نيتراتهکان و هک نيتروگليسيرين بو کهم کردنى ژان وگرژى (spasm) (خوينبهرى کرونيژرى و گهياندنى ئوکسيژنى زورتر به دل
- نازار شکينى بههيز و هک مورفين (morphine sulphate).
- دهوا و هک سترپتوکيناز (streptokinase) بو لهناو بردنى خوینى دهلمهه و کردنهوهى ريگای خوینبهر
- هپيارين (heparin) بوماوهى چهند روژ بو پيشگيرى له پیکهاتنى دهلمههى خوین
- کاپتوپريل (captopril) بو کردنهوهى رهگى خوینبهر و گهياندنى خوین به دل، کهم کردنهوهى فشارى خوین و هينانهخوارى ريژهى مردنى نهخوش.
- کهلک و هرگرتن له دهوا له گروهى بيتا بلوکر (و هک ميتوپرولول " metoprolol بو هينانه خوارى پيداويستى دل به ئوکسيژن و هروهها درمان بو ريکوپنک کردنى کارى دل
- نانژيوپلاستى بو پيشگرتن له بهسرانى تهنگى رهگى خوینبهرى کرونيژريولهناو بردنى دهلمههى خوین. له ريگای خوینبهريکى دهست يا لاران (گهل) کاتهترىکى بالون دار دهکريته نيوخوينبهرى کرونيژر و به با کردنى بالونکه نهم ريگايه دهکريتهوه.



- کم کردنهوی هرچشنه چالاکیهکی نهخوش به تاییهت له 24 سهعاتی ههوهآدا.
- دهوای هیمن کهرهوه بو له بهین بردنی سام و پهشیوی

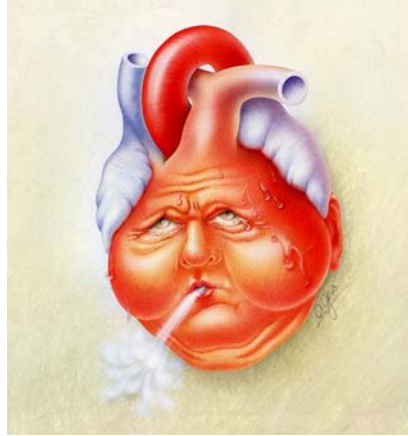چهند پیشنیار:

- پیرهکان و نهو کهسانهی که نهخوشی دلیان ههیه باشتره به تهنیایی له مالنیک نهژین و ههمیشه لهگهل خزم و کهسهکانیان بژین تا لهکاتی نیازدا یارمهتی بدرین.
- نهوانهی که به تهنیایی دهژین، جیرانهکانیان سهبارت به نهخوشی خویمان ناگادار کهن و له کاتی مهترسی داوای یارمهتی لهوان بکهن.
- شوماره تلیفونی دوکتور و بهشی فریاکوئن لهبهر دهست بی تا لهکاتی ههست به مهترسی سهکتهی دل داوای یارمهتی بکری.
- له ژیر چاودیر و کونترولی بهردهوامی دوکتوردا بن.

پیشگیری

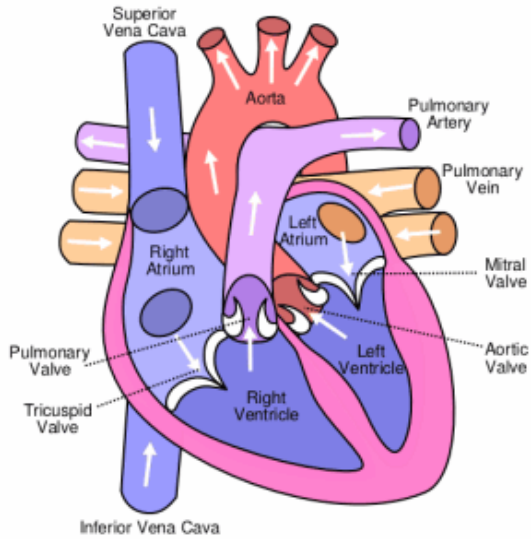
- گورانی شیوهی ژیانی نهخوش و ههر وهها نهو کهسانهی که ناپانهوی له داهاتودا تووشی نهخوشی دل بین دهتوانی دهوریکی بهرچاو بو پاراستنی ساغ و سلامهتی بگیری. له بهرئهمهش له بهرچاو گرتنی نهو شتانهی خوارهوه پیویسته:
- گرتنی رهژیمیکی دروستی خواردن
 - جوولان و ههلسوران به تاییهت وهرزش کردنی بیپسانهوه
 - کونترولی قورسایی لهش
 - وهلانانی جگهره
 - کونترولی فشاری خوین
 - کونترولی قهندی خوین
 - کونترولی ستریس
 - خواردنی حهبی هینانه خواریی کولسترول

داماوی دل Heart Failure

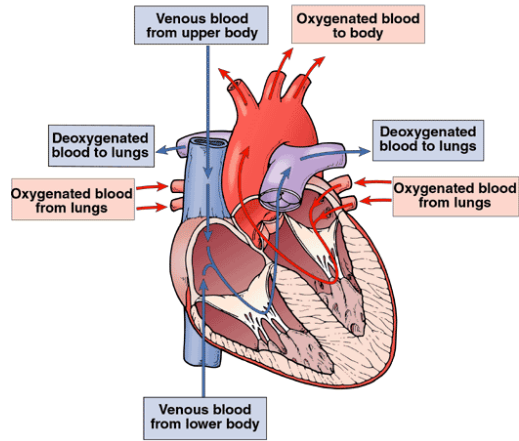


له سهره تادا بو تیگه یشتنی باشتن له مکانیزمی داماوی دل به کورتی باسی ساختومانی دل و رویشتنی خوین دهکهن. دل به هوی دیواری (septum) ناوهراستییهوه به دوو بهشی راست و چهپ دابهش دهکری. له ههر بهشی دل دوو دیو (chamber) و دوو دهر بیچه (ده لاقه) ههیه. به دیوهکانی سهرهوهی دل ئاتریوم (دالان - atrium) و به دیوهکانی خواری و هنتریکول (سکوله - ventricle) دهلین.

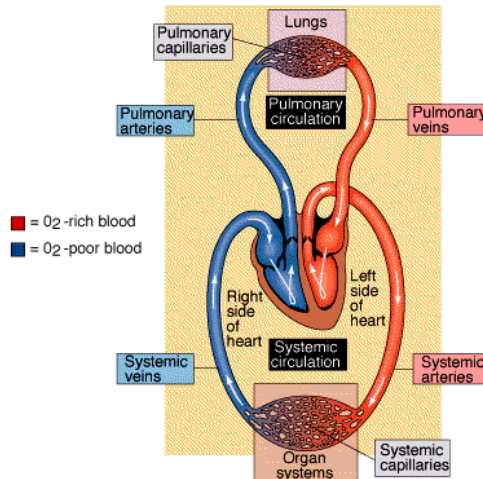
پاش ههر کوتانیککی دل، خوین له لای چهپی دلوه دهرژیتنه ناو گهوره دهماری " **نئورت** " ولهویشهوه له ریگای **خوینبهرهکانهوه** (arteries) دهگاته ئهندامهکانی تری لهش و ئوکسیژنیا ن پی دهگهیهنی.



Blood Flow in Heart



خوین پاش پیدانی ئوکسیژن به ئەندامەکان و هەلمژینی کەربۆن دی ئوکسید به یارمەتی خوینپەنەرەکان (veins) بەرەو دڵ دەگەڕێتەوه و لە ریگای دوو گەورە **خوینپەنەری کاوا** (superior & inferior vena cava) دەرژێتە ناو بەشی راستی دڵ. پاش هەر کوتانیکێ دڵ، خوینی لای راستی دڵیش دەرژێتە ناو **خوینبەری سیپەلک** (pulmonary artery) و لەوێشەوه رەوانە ی سیپەکان و بەشی چەپی دڵ دەکری. خوین لە کاتی تێپەربوونی لە سیپەکان پاش پیدانی کەربۆن دی ئوکسید لە لایەن سیپەکان و هەلمژینی ئوکسیژن، خاوین دەبێتەوه .



له کاتی ئیسراحتدا نزیک به 5 لیتر خوین له ریگای دلوه پومپاژ دهکری.

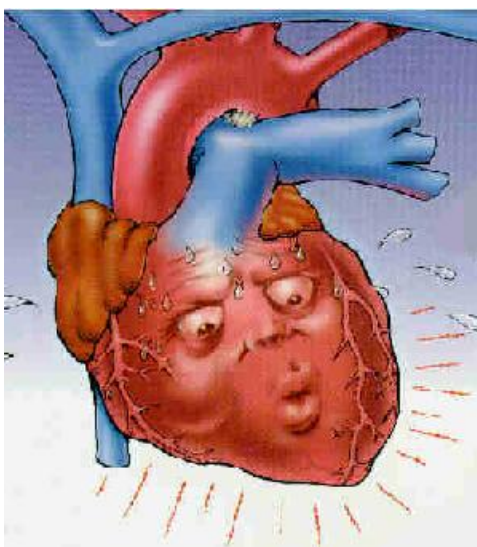
* * *

به شوین زور بهی نهخوشیهکانی درهیزخایهنی دل، کاری پومپاژ کردنی دل دهشیوی و دل ناتوانی خوینی پیویست بوئهندامهکان بنیرئ، بهم حالهته دامای دل دهکوئری. لهدامای دلدا نیسبتهی خوینی گهراوه بو دل زورتره له خوینی پومپاژکراو. ئەمه دهبیته هوی پرخوینی (congestion) ناو دل، نگهیشنتی خوینی پیویست به ئەندامهکانی تری لهش، گهراوهی خوین له لای چهپی دلوه بو **خوینهنهیری سیپهک (pulmonary vein)**.

پرخوینی و بهرزبوونی فشاری ناو **خوینهنهیری سیپهک** دهبیته هوی چوونی بهشیک له شلهناوی خوین بو ناو سیپهکان و ماسینی ئەوان (pulmonary edema). ئەم حالهتانه ئاکامی دامای بهشی چهپی دل (left-sided heart failure). تیکچوونی هیزی پومپاژ کردنی بهشی راستی دل دهبیته هوی پرخوینی دیوهکانی بهشی راستی دل و گهراوهی خوین به **خوینهنهیرمهکان**.

پرخوینی و چوونه سهیری فشاری ناو **خوینهنهیرمهکان** دهبیته هوی چوونی بهشیک له شلهناوی خوین بو ناو بافتی ئەندامهکان و ماسینی ئەوان. ئەم حالهته ئاکامی دامای بهشی راستی دل (right-sided heart failure).

دامایی دل نهخوشیهکی درهیزخایهنه و ئەمه بهو ماناییه که بهره بهره کاری دل لاوازتر و خهراپتر دهی. دل بو وهی بتوانی خوینی پیویست بوئهندامهکان بنیرئ تووشی گورانکاری وهک ههراوی دیوهکان (chamber) و ئەستور بوونی ماسوولکه دهی. ئەم دوو حالهته لهسههتادا دهبنه هوی گرژبوونی به هیزتری دل و ناردنی خوینی پیویست بو ئەندامهکان، بهلام له ئاکامدا کاری دل لاوازتر و بی هیزتر دهکهن.



هۆیه‌کانی دامای دڵ

- نه‌خۆشی خۆنبه‌ری کرونه‌ری
- سه‌کته‌ی دڵ
- به‌رزبوونی فشاری خۆین
- ناسروشت بوونی دهر بیچه‌کانی دڵ
- نه‌خۆشی ماسولکه‌ی دڵ (cardiomyopathy)
- هه‌وی ماسولکه‌ی دڵ (myocarditis)
- نه‌خۆشی زگماکی دڵ
- نه‌خۆشی سه‌ختی سییه‌کان
- نه‌خۆشی شه‌کر
- که‌م خۆینی
- پرکاری تیروئید
- ناریک لێدانی دڵ

نیشانه‌کانی دامای دڵ :



- نهفەس تەنگی (dyspnea) لە کاتی چالاکى، پشوو دان و یا خەوتن.
- کۆخەى بەردەوام یا سیخەى سنگ (wheezing).
- ماسینی (edema) لاقەکان، مەچەکی پى و زگ.
- ماندووی بەردەوام بە تاییەت لە کاتی پیاسە و ھەر چەشنە کاری فیزیکی.
- بى نیشتیایی
- دل تیکەلھاتن
- سەر مگێژە و شیواوی (confusion) بە ھۆی گۆرینی ریژەى سۆدیومی خوین
- چوونە سەری کوتانی دل
- نیشی سینگ

چارەسەر کردن:

لە پلەى ھەمەلدا پیشنیار دەکری نەخۆش شیوەى ژيانى خۆى بگۆری و خالەکانى ژیرەوہ بگرتە بەرچاوو:

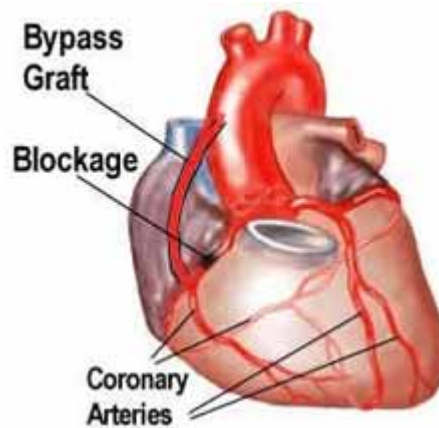
- وەلانانى جگەرە
- وەلانانى ئەلکول
- ھینانە خۆاری قورسای لەش
- کۆنترۆلی فشارى خوین
- کۆنترۆلی چەورى خوین
- کۆنترۆلی شەکری خوین
- کەم کردنى سۆدیوم (خوئ) لە خۆراکی رۆژانە
- نەخوار دنى کافین
- دوورى لە ھەر چەشنە ستريس

2. دەوا دەرمان :

- ئامانجى سەرەکی دەوا و دەرمان، کەم کردنى نیشانەکانى نەخۆشى (symptoms) و ھینانە خۆاری ریژەى مردنى نەخۆشە. کارتیکردنى دەواکان بریتین لە ژيانەوہ، پاراستنى کاری سروشتى دل و کەم کردنەوہى ماسینی سییەکان. بەم مەبەستە ئەم دەوايانە بە پى ھۆر، پلە و رادە، نیشانە و شیوانى ئاکارى (فونکسیونى) تاییەتى دل لە ژیر چاوو دیری دوکتور بەکار دەبردین :
- ھیدرالازین (hydralazine) و کاپتوپریل (captopril) بۆئاوہ لاکردنى دەمارەکان، باشتەر کردنى رۆیشتنى خوین و ھینانە خۆاری فشارى خوین.

- میزئاور (diuretics) وهك فوراسییمید (furosemide) بۆ كهه كردنی ماسینی سییهكان و لاق.
- گروپی گلوکوزیدهكانی دل وهك دیگوكسین (digoxin) بۆ بهرز كردنی هیزی گرژبوونهوهی دل و ناردنی خوین بۆ ئەندامهكان.
- گروپی بیتا بلوكرهكان وهك ئاتهنولول (atenolol) پروپرانولول (propranolol). ئەم دهوایانه ههتا 27% ریسکی سهكتهی دل دههیننه خواری و لهو كهسانهی كه تووشی سهكتهی دل دهبن رادهی مردن كهه دهكهنهوه.

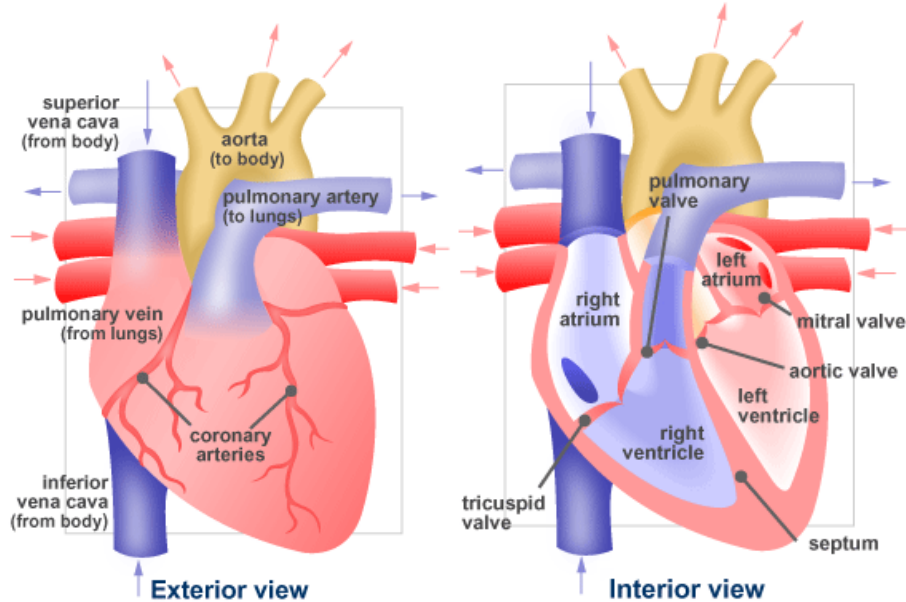
3. نهشتهرگهري



جههراهی شیوهیهکی تهره بۆ دههمانی داماو ی دل. جار وبار بۆ كهه كردنی نیشانهكانی نهخۆشی و باشتهر كردنی رهوتی خوین له نهشتهرگهري "بای پهسی خوینبهري كرونیهري" (coronary artery bypass surgery) و یانانژیوپلاستی (angioplasty) كهلك وهردهگرتی. ئەو كاتهی كه دل به شیوهیهکی بهرچاو كارایی پۆمپاژ كردنی خوین له دهست بدها، گۆرینی دل (heart transplant) دهتوانی تهنیا ریگای نهجاتی ژیانی نهخۆش بی. بهلام جار وبار نهخۆش دهبی به مانگ و سأل چاوهریی ودههست كهوتتی دلێکی شیاو بی.

نهخوښی دهر بیجه‌کانی دل (Heart Valve Disorders)

له سهره‌تادا بو ټیگه‌یشتنی باشتړ له نهخوښی دهر بیجه‌کانی دل باسی ساختمانی دل وکاری سروشتی دهر بیجه‌کان ده‌کړی .



هر و هكو له به‌شه‌کانی پيشوودا باسماں كړد دل نه‌ندامیكي ماسولكهيه 4 ديوو (chamber) و 4 دهر بیجه (valve) له خوځی ده‌گړی. دل به‌هوځی دیواری (septum) ناوړا سټیه‌وه به دوو به‌شی راست و چه‌پ دابه‌ش ده‌کړی. له هر به‌شدا دوو دیو و دوو دهر بیجه ده‌بیندری. به دیوه‌کانی سهر موه‌ی دل دالان (، نائتریوم – atrium) و به دیوه‌کانی خواری سكو له (و نتریکول – ventricle) ده‌لین. دهر بیجه‌ی تریكو سپید (tricuspid valve) له نیوان دوو دیووی لای راسته. دهر بیجه‌ی میترال (mitral valve) له به‌ینی دوو دیووی لای چه‌په. دوو دهر بیجه‌ی ترله‌نیوان دوو خوینبهری سهره‌کی دل و دیوه‌کانی و نتریکولی چه‌پ و راستن. دهر بیجه‌ی سپیله‌ک (pulmonary valve) له نیوان و نتریکولی راست و خوینبهری سپیله‌ک (pulmonary artery). دهر بیجه‌ی نائورت (aortic valve) له نیوانی و نتریکولی چه‌پ و شاده‌ماری نائورته (aorta).

گرځ بوونی دل ده‌بیته هوځی چونه سهری فشاری ناو و نتریکولی راست و چه‌پ و کرانه‌وه‌ی دهر بیجه‌کانی پو لموناری و نائورت و به‌سترانی دهر بیجه‌کانی میترال و تریكوسپید. به شوین کرانه‌وه‌ی هم دهر بیجانه، خوینی گه‌راوه بو به‌شی راستی دل له ریگی خوینبهری سپیله‌کوه ده‌گاته سپیله‌کان و خوینی خاوینی لای چه‌پی دل دهر ژیته ناو شاده‌ماری نائورت و پاشان به یارمه‌تی خوینبهره‌کانه‌وه ره‌وانه‌ی نه‌ندامه‌کان ده‌کړی، بهم حاله‌ته سیستول ده‌کو تری.

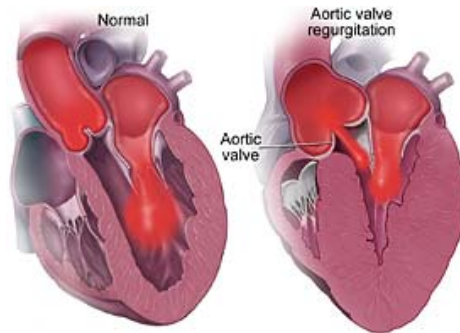
به دوا‌ی خاوو بوونه‌وه‌ی دل، فشاری ناو و نتریکوله‌کان به نیسه‌تی فشاری ناو خوینبهره‌کانی سپیله‌ک و نائورت ده‌یته خوار. هم حاله‌ته ده‌بیته هوځی به‌سترانی دهر بیجه‌کانی سپیله‌ک و نائورت و به‌رز بوونه‌وه‌ی فشاری ناو دالانه‌کان. به‌رز بوونی فشاری ناو دالانه‌کان و هاتنه خواره‌وه‌ی فشاری ناو و نتریکوله‌کان ده‌بیته هوځی

- دامووی دل
- بورانهوه (syncope). نهگهیشتنی خوینی پیویست بو ماویکی کورت به میشک به تاییهت له کاتی چالاکی فیزیکیدا دهبیته هوئی له هوش چوونی ناکاوی نهخوش.
- ماندوویی و لاواز بوون له کاتی چالاکیدا
- نهفَس تهنگی بهتاییهت له کاتی چالاکی فیزیکیدا
- ههستی خیرالیدانی دل (heart palpitations)
- ههلماسینی مهچهکی پی و قاچهکان
- له ناکاو مردن

چارهسهکردن

- وهلانانی هه چهشنه کار و چالاکی قورس و دژواری فیزیکی
- به پیی رادهی تهسکیوونی دهربیجهی ئائورت و نیشانهکانی نهخوشی , بو چاره سهکردنی ئهم نهخوشیه له دهوا یا نهشتهرگهری و گۆرانی دهربیجهی ئائورت (valve replacement) کهک و هردهگرتری.

گهراوهی خوین له ئائورتوه (Aortic Regurgitation)

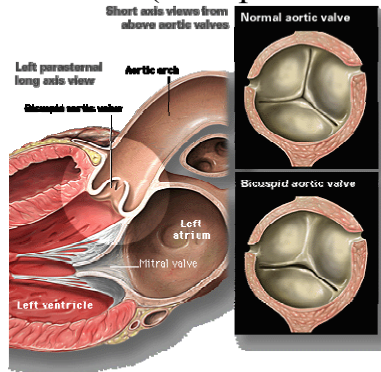


گرژبوونهوهی و نتریکولی دل دهبیته هوئی بهرز بوونی فشاری ناو و نتریکول , کرانهوهی دهربیجهی ئائورت و ناردنی خوین بو دهرهوهی دل. بهسرانی ناتهووی دهربیجهی ئائورت له کاتی خاو بوونهوهی دل هوئی گهراوهی بهشتیک له خوینی شادهماری ئائورت بو ناو و نتریکولی چهپه. والا بوون (dilation) و ئهستوور بوونی (hypertrophy) و نتریکولی چهپ بهر ههمی ئهم ئال و گۆرهیه.

هویهکان

- ههو کردنی عفونی ناویوشی دل (infective endocarditis)
- رۆماتیسمی دل
- تراوما (زهربه) که ببیته هوئی پسانی دهربیجه
- نهخوشیهکانی ریشهی ئائورت وهک سیفلیسی ئائورت
- بهرز بوونی فشاری خوین

- نالۆزیه‌کانی ته‌واوکاری زگماکی ده‌ریجی نائورت. ده‌ریجی نائورت به‌جی 3 له‌ت، 2 له‌تی هه‌یه (bicuspid aortic valve).



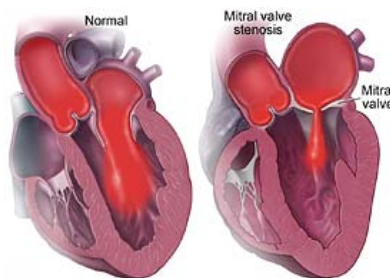
نیشانه‌کان

ئهم نه‌خۆشیه‌ سه‌لانی سه‌ل ده‌توانی هه‌یج نیشانه‌یه‌کی نه‌بی (بیجگه‌ له‌وه‌ که‌سه‌انه‌ی که‌ هه‌وی عفونی ناو‌پۆشی د‌ل ه‌وی نه‌خۆشیه‌یه‌). به‌ پ‌یی پ‌یشچوونی نه‌خۆشی و ش‌یوانی کاری د‌ل نیشانه‌کانی خوار‌ی ده‌بیندر‌ی:

- نه‌ف‌سه‌ ته‌نگ‌ی له‌کاتی چالاکی و وه‌رز‌شدا
- بورانه‌وه (سینکوب-syncope). له‌ ناکاو ب‌ئ ه‌وش بوونی نه‌خۆش ب‌و ماوه‌یه‌کی کورت.
- ئ‌ی‌شی د‌ل
- دامای د‌ل

به‌ پ‌یی نیشانه‌ و راده‌ی ش‌یوانی کاری د‌ل ب‌و چاره‌ سه‌رکردنی ئهم نه‌خۆشیه‌ له‌ ده‌وا یا نه‌شته‌رگه‌ری و گ‌ور‌ینی ده‌ریجی نائورت (valve replacement) که‌ل‌ک وه‌رده‌گرت‌ری.

ته‌سه‌کبوونی ده‌ریجی میت‌رال (Mitral Stenosis)



ته‌سه‌کبوونی ده‌ریجی میت‌رال ه‌وی پ‌یشگ‌یری له‌ ژرانی خوینی ئات‌ریوم (دالانی د‌ل) ب‌وناو و نتریکوله. ئه‌ندازه‌ی سه‌روشتی ئهم ده‌ریجیه‌ 4 تا 6 سانتی متری چوارگ‌وشه‌یه‌. ته‌نگ‌ی ئهم ده‌ریجیه‌ ده‌ب‌یته‌ ه‌وی نه‌گه‌یشتنی خوینی پ‌یویست ب‌و ناو و نتریکولی چه‌پ، به‌رز بوونی فشاری ناو ئات‌ریومی چه‌پ، پرخوینی سه‌په‌لک (pulmonary congestion) و ه‌ینانه‌ خوار‌ی راده‌ی ناردنی خوینی د‌ل ب‌و ئه‌ندامه‌کان.

هۆيهكان:

- رۆماتىسمى دل ھۆى سەرھكى تەسكبوونى دەر بيجەى مېترالە.
- ئالۇزىيەكانى تەواوكارى زگماكى دل. مندالگەلىك بە تەسكبوونى زگماكى دەر بيجەى مېترال لەدايك دەبن و دەبى نەشتەرگەرى بكرين.

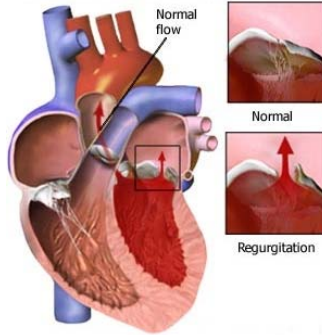
نیشانەكان

- نەفەس تەنگى
- ھېرشى شەوانەى نەفەس بركى (paroxysmal nocturnal dyspnea)
- ماسىنى كوتوپىرى سىيەكان
- خوین رشانەوہ (hemoptysis). ئەتوانى ئاكامى بەرز بوونى فشارى ناو سىيەكان بى.

چارەسەر كردن

- بە پى رادەى تەسكبوونى دەر بيجەى مېترال و نیشانەكان, بۇ چارە سەر كردنى ئەم نەخۆشىە لە دەوا يا نەشتەرگەرى و گۆرىنى دەر بيجەى مېترال (valve replacement) كەلك وەردەگرتى.

گەر انەوہى خوینى ناو و نترىكول بۇ ئاترىوم (Mitral Regurgitation)



لە كاتى گرز بوونەوہى و نترىكول, بەسرانى ناتەواوى دەر بيجەى مېترال دەبىتە ھۆى گەر انەوہى خوینى ناو و نترىكول بۇ ئاترىوم. ئەم ئاكارە دەبىتە ھۆى ھاتتە خوارى رادەى روپىنى خوین بۇ ئەندامەكان, بەرز بوونى فشارى ناو ئاترىوم و سىيەكان و لە ئاكامدا شىوانى كارى و نترىكولى دل.

هۆيهكان

- ھەو كردنى عفونى ناو پۆشى دل (infective endocarditis)
- رۆماتىسمى دل
- شىوانى كارى ماسولكەى پاپىلەرى دل (papillary muscle) كە ئاكامى نەخۆشى كرونئىرى دلە.
- ناوہ لا بوونى (dilation) و نترىكولى چەپ

- کار دیومیوپاتی هایپرتروفیک (hypertrophic cardiomyopathy) ئهستور بوونی ماسولکهی میوکارد و دیواری نیوان دوو و نتریکولی راست و چپ.

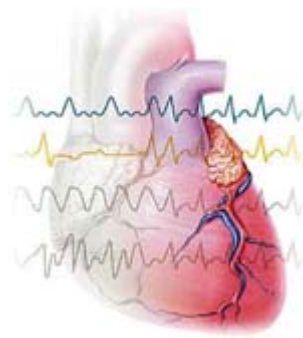نیشانهکان

- ماندوویی و بی حالی
- نهفَس تنگی
- رشانهوی خوین به هوی بهرز بوونی فشاری سییهکان
- هیرشی شهوانهی نهفَس برکی (paroxysmal nocturnal dyspnea)

چارهسهر کردن

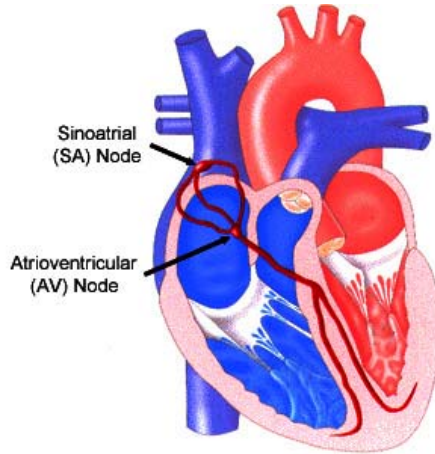
به پیی رادهی نیشانهکان و شیوانی کاری دل بو چاره سهرکردنی ئهم نهخوشیه له دهوا یا نهشتهرگری و گورینی دهریجهی میترا (valve replacement) کهلک و مردهگرتزی.

ناریک لیدانی دل (Arrhythmia)



لهسهرهتادا بو تیگهیشتنی باشتر له "ناریک لیدانی دل" باسی مکانیزی گرتبوونی دل دهکهن.

گرتبوونی دل به شیوهیهکی هاوکات و ریکوپیکه (synchronize), ههوهل ئاتریوم (دالان) و به دواي ئهودا و نتریکول (سکوله) گرت دهبی. ریژهی سروشتی کوتانی دل له بهینی 60 تا 100 کوت له دهقیهکه. ریژهی رۆژانهی کوتانی دل نزیک به 100 ههزار جاره و دل له رۆژیکدا 7571 لیتر خونین پومپاژ دهکا. هوی سهرهکی گرتبوونی ماسولکهی دل جهریانیکی ئهلکتریکیه (electric current) که له گرتی سینوسی (sinus node) ناو ماسولکهی ئاتریومی دل بهرهم دی. جهریانی ئهلکتریکیه له ریگای ریشالهکانهوه (fibers) که وهک کابلی ئهلکتریکین رهوانهی گرتی دالان - سکوله (atrio-ventricular node) دهکرتی. رۆینی جهریانی ئهلکتریکیه لهم گرتیهوه بهرهو و نتریکول دهبیته هوی گرتبوونی ئهم بهشه و پومپاژ کرانی خوین.



را دهی کوتانی دلی زور بهی خهک له کاتی پشودان و وهرز شدا وهک یهک نییه . ئەم حالهته تا کاتیک نه بیته هوی چوونه خوار یا بهرز بوونی گوشاری خوین, وهک حالهتیک سروشتی ده ناسری.

ناریک لیدانی دل وشهیهکه بو ناساندنی ئەو حالهتانه که دهینه هوی خیرا , خاو و یا ناریک بوونی کوتانی دل . به خیرالیدانی ناسروشتی دل, تاکیکاردی (tachycardia) و به خاویلیدانی ناسروشتی دل, برادیکاردی (bradycardia) دهکوترین تاکیکاردی و برادیکاردی دوو وشهیه یونانین . tachy به مانای دل, brady به مانای خیرا و 100 کوته و له خاویلیدانی دل که متر له 60 کوتهیه له دهقهیهک . تاکیکاردی و برادیکاردی به پیتی هۆ و شیهوهی شینوانی کوتانی دل به چهشنی جوراوجور دابهش دهکرین.

سه رچاوهی ناریک لیدانی دل جوراوجورن, وهک:

- دامای گریی سینوسی بو بهرهم هینانی کوتانی پیویست.
- ناسروشتی ئەو ئاههنگهی (rhythm) که له گریی سینوسدا بهرهم دی.
- پسان و یا بهسرانی تهزووی ئەهکتریکی (کوتانی سه ربهخوی ئاتریوم و ونتریکول) بی پیوندی له گهل یهک و ...

نیشانهکان

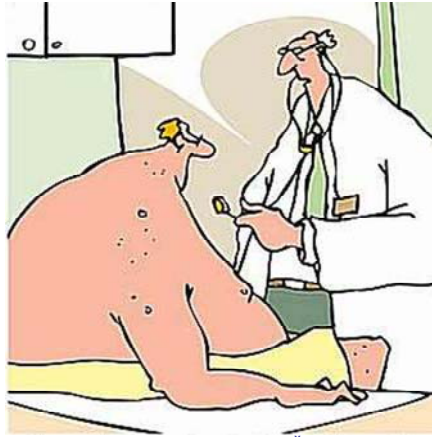مرؤف لهکاتی ناریک لیدانی دل ههست به نیشانهکانی خوارئ له سینگیدا دهکا :

- ههست به دل رهپی کردن (palpitations)
- دلته پینی سهخت (pounding)
- تهپ تهپ کردنی دل (thumping)



- کوتانی خیرا به لام ریک و پیکى دل (fluttering) نهخوش له کاتی سهخت ناریک لیدانی دل تووشی سهرگیژی, بی هوشی, ئیشی سینگ و نهفیس برکی دهبی.

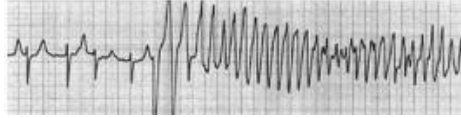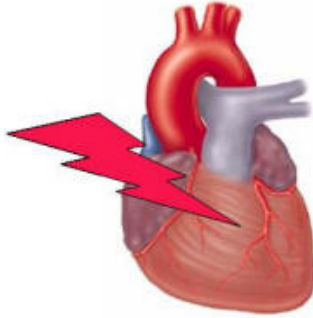
هویهکان



ناریک لیدانی دل بهر ههمی وهرزشی ناریکه

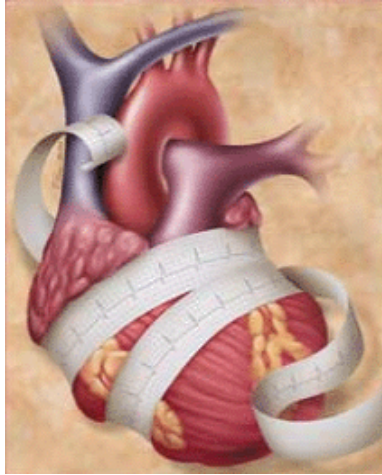
- ناریک لیدانی زگماکی دل
- جگهره, نهلكول, کافئین, مادهی سرکه
- هیرشی دل
- گهوره بوونی دل وهک ناکامی بهرز بوونی گوشاری خوین
- پرکاری تیروئید
- ...

چهنهکانی ناریک لیدانی دل



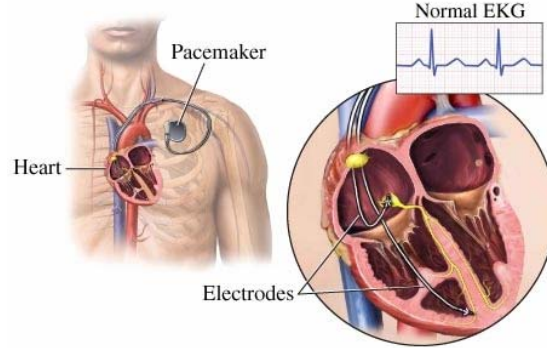
به نارېك لېدانی دالانی دَل "نارېك لېدانی دالانی دَل" (ناتریال نارېتمی - atrial arrhythmias) و به نارېك لېدانی دَل كه له سكو له وه دهست پې دهكردری "نارېك لېدانی سكو لهی دَل" (ونتریکولار نارېتمی - ventricular arrhythmias) دهكوتری . رېسکی "نارېك لېدانی سكو لهی دَل" بو مروف زورتره له "نارېك لېدانی دالانی دَل" . له حالته سخته نارېك لېدانی دَل دهتوانی هوی هینانه خواری گوشاری خوین و مردنی مروف وهك ناکامی هاتنه خواری پومپاژی خوین بی. دامای دَل بو پومپاژی شیاوی خوین دهتوانی ببیته هوی دهلمههی خوینی ناو دیوهکانی دَل . روینی دهلمههی خوین بو میشک دهبیته هوی سهکتهی میشک .

دهستنیشانکردن (diagnosis)



- بو دهستنیشانکردنی نارېك لېدانی دَل له شیوهکانی خواری كهلك و مردهگیری:
- گرتنی نهواری دَل (electrocardiogram- EKG). بهم مهبسته له دهستگای ئهلیکترۆ کار دیوگراف (electrocardiograph) كهلك و مردهگیری.
 - گرتنی نهواری دَل له کاتی و مرز شدا.
 - کوئترولی کاری دَل, گوشاری خوین, شهکری خوین, رهیره ی هورمونهکانی تیروئیدی خوین.

چاره سهرکردن



چاره سهرکردنی ناریک لیدانی دل له پیوهندی له گهل چهشنی ئاریتمی و رادهی جیدی بوونی دایه. بهشیکی زور له ئاریتمیهکان نیازیان به هیچ چهشنه دهرمانیک نییه. جار و بار تهنیا وه لانانی کافنین (کوکا کولا، پیپسی کولا، قاوه و...) دهتوانی ببنته هوی گهرانهوی ناههنگی (ریتم) دل به حالهتی سروشتی خوی. به پیی هۆ و چهشنی ئاریتمی بۆ چارهسهر کردنیان له دهوای جور بهجور و ههر وه ها چاندنی کوته ساز " پیس مهیکر - pacemaker) بۆ بردنهسهریی رهیزهی کوتانی دل ودی فیبریلهیتهر " (Defibrillator) بۆ هینانه خواریی خیر الیدانی دل که بۆ ژبانی نهخوش جئ مهترسین، کهلک وهر دهگیری.



کوته ساز مهکم لهمس که، نهگهر باوهرت به من نییه.

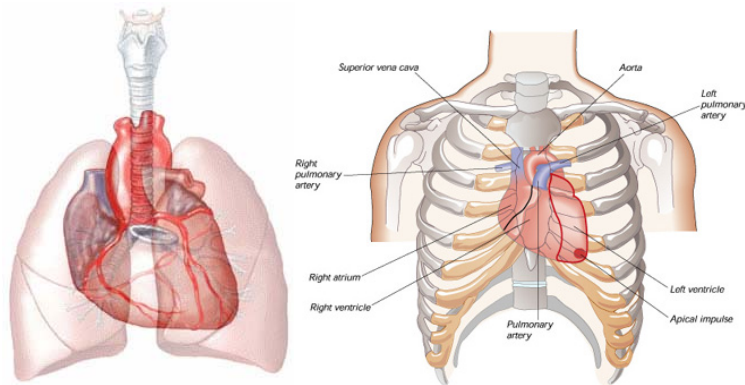
پیشگیری

بۆ چارهسهرکردنی دلتهپه باشتترین ریگا راگرتنی پاریزه، بوئهوه خالهکانی خوار هوه پیشنیار دهکری:

- وهلا نانی جگهره.
- چالاکی فیزیکی له ژیر چاوهدیری دوکتور.
- خواردنی خواردهمهنی کهم چهوری و پر له فیبر (سهوزی و میوه...)
- کوئترولی کولسترولی خوین.

- کۆنترۆلی گوشاری خوین.
- هینانه خوارپی قورسای لهش.
- وهرزشی بهردهوام.
- کۆنترۆلی شهکری خوین.
- دووری له ههر چهشنه سترئسی رۆحی.

کار دیۆمیوپاتی (نهخۆشی ماسولکهی دڵ) Cardiomyopathy



دڵ ئەندامێکی ماسولکهی نیو بهتاله که له ناو قهف سهی سینگ (کتلهرکی سینگ) له نیوان ههر دوو سییهکان جیگیر بووه. له گهوراندا بهرزایی دڵ 12 سانت، پانایی 8 تا 9 سانت و نهستووری 6 سانتی میتره. قورسای دلی پیاو له بهینی 280 تا 340 گرم و له ژاندا له بهینی 230 تا 280 گرمه. دیواری دڵ له سهی چین دروست بووه :

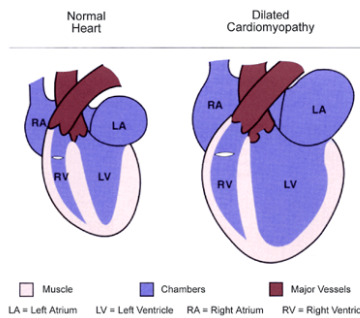
- ماسولکهی دڵ (میوکار دیوم - myocardium)
- ناوپۆشی دڵ (ئهنۆکار دیوم - endocardium)
- روپۆشی دڵ (ئپیکار دیوم - epicardium)

ماسولکھی دُل له ناومر استی دو پهردهی ناوپوشی دُل و روپوشی دله. روپوشی دُل چینی ناوهکی توخیکی دو چین بهناوی دلپوشی دله (پریکار دیوم Pericardium) که وهک توره کهیک له دهر موه دُل دادهپوشی.

کار دیومیوپاتی (cardiomyopathy) نهخوشی ماسولکھی دله. وشهی cardio به مانای دُل, myo به مانای ماسولکه و pathy به مانای نهخوشیه. کار دیومیوپاتی دهیته هوی شیوانی کاری میوکار دیوم (ماسولکھی دُل) و دامای دُل له پومپازی خوین. کار دیومیوپاتی نهخوشیهکی پرله ریسکه, به تایهت که زوریهی کاتهکان دهستنیشان و دهرمان ناگردی. کار دیومیوپاتی له نیوگهناجاندا زورتر دهیندرئ.

سی چهنی سهرکی نهخوشی ماسولکھی دُل بریتین له :

1. کار دیومیوپاتی والا Dilated (congestive) Cardiomyopathy



له کار دیومیوپاتی والا, دُل گهوره و ههر دوو ونتریکولهکان والا دهبن. هیزی گرژ بونهوی دُل و پومپازی خوینیش کهم دهیتهوه.

سهرهکیتیرین هویهکانی نهم نهخوشیه بریتین له:

- ئیدیوپاتیکی (نهاسراو – idiopathic)
- بنه مالهیی
- نهلکولی بوون (alcoholism)
- نهخوشی خوینبهری کرونیری دُل – کار دیومیوپاتی پاش سهکتهی دُل 50 تا 90 % هوی دامای دله.
- بهرز بوونی فشاری خوین
- 3 مانگی ئاخری دووگیانی ژن یا 6 مانگی دواي زایین (Peripartum)
- خووگری به کوکائین و هرؤئین
- مادهی ژههرای (Toxins) وهک کوبالت, فوسفور, کهربون مؤنؤتوکسید, جیوه
- کهم بوونی کالسیومی خوین (هیپوکالسیمی – hypocalcemia)
- پرکاری تیروئید
- دهواکانی دژی ریئروویروس وهک Zidovudine, Didanosine, Zalcitabine

- نهخوښی شهکر
- فینوتیازینهکان (Phenothiazines) - گروپیک له دواکان که بو دهرمانی نهخوښیهکانی رهوانی وهک شیزوفیرنی و... به کاردهبردنی (و...)

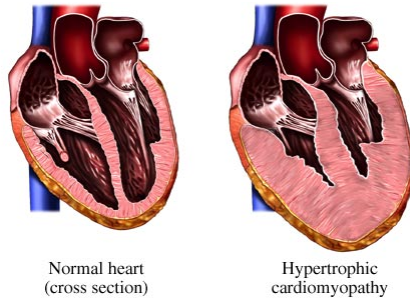
نیشانگان

- نهفَس تهنگی له کاتی جه موجودا
- هیرشی شهوانه هی ههناسه برکی
- ماندوویی و لاواری
- ههست کردن به خیرالیدانی دل
- ئیشی سینگ
- خیرالیدانی دل له کاتی پشودان

چارهسهر کردن

- دهرمانی هویهکانی نهخوښی. بروانه هویهکانی نهم نهخوښیه.
- چاندنی دل (heart transplant) لهو کهسانه هی که تهمه نیان ژیرهوی 60 ساله و دوا کارتیگری له سهر نهمان نهماوه.

2. کار دیومیوپاتی هایپرتروفیک (نستور بونی ناسروشتی ماسولکهی دل) " Hypertrophic Cardiomyopathy "



- لهم نهخوښیهدا نستووری ماسولکهی (میوکاردیوم) دل و دیواری ناوهراستی ههر دوو ونتریکولهکانی راست و چهپ دهبندری. نستور بونی دیواری بهینی ونتریکولهکان له کاتی گرژبوونهوی ونتریکولی چهپ دهبینه هوی تهسکیبونی ناوچهی ژیر نائورت که ناکامی نزیک بوونهوی دهر بیجهی میتراله به دیواری ناوهراستی دل. نهم حالته به تاییهت له کاتی وهرزش دوتوانی به شیوهیکی ناکاو بیبته هوی بهسرانی کاملی ریگای رویشتنی خوین و راوهستانی دل .
- نهم نهخوښیه به دوو فورم (چهن) دهبندری :
- فورمی بنهمالهی . نهم نهخوښیه له گهنجاندا دهبندری .
 - فورمی سپورادیک (بلاوه، جاروبار، sporadic) نهم حالته له نهخوښانی به تهمهن دهبندری.

هەر شتیک یا ناکاریک که ببیته هوی به هیز کردنی گرژبوونهوی دل، تهسکی ریگای رویشتنی خوین زورتر دهکا، بۆ وینه :

- دهوا وهک دۆپ—امین (dopamine)، ئیپینف—رین (epinephrine)، نیتروگلیسیرین (nitroglycerin)، میزناورهکان و ئهلهکۆل
- کهم بوونی ناسروشتی ئاویلکهی لهش (هیپووالیمی - hypovolemia)
- خیر الیدانی دل
- لهسه ریچ راوهستان

هەر شتیک یا ناکاریک که ببیته هوی لاواز (خاو) کردنی گرژبوونهوی دل، تهسکی ریگای رویشتنی خوین کهمتر دهکا بۆ وینه :

- دهوا وهک پروپرانولۆل (propranolol)، ویراپامیل (verapamil)
- زۆر بوونی ناسروشتی ئاویلکهی لهش (هیپرووالیمی - hypervolemia)
- خاوالیدانی دل
- لهسه ر ئهژنو دانیشتن

نیشانهکان

- نهفیس تهنگی
- لههوش چوون بۆ ماویکی کورت (له کاتی وهرزش)
- ئیشی سینگ (دریژ بوون دهبیته هوی کهم کردنی ئیش)
- ههست کردن به لیدانی دل
- مردنی ناکاوا دهتوانی تهنیا نیشانهی نهخوشی بی (ئهم حالهته به تایبعت له لاواندا له کاتی وهرزشدا دهبیندری)

چارهسه کردن

- دهوا بۆ هینانه خواریی کار و پپویستی دل به ئوکسیژن (پروپرانولۆل، ویراپامیل)
- نهشتهرگهری دل

3. کار دیومیوپاتی بهر تهسک Restrictive Cardiomyopathy

Heart with Restrictive Cardiomyopathy



Ventricular walls stiffen

خوینی ناو ئاتریوم له کاتی خاوبوونهوی دَل دهر ژیته ناو و نتریکولهکان. گرژمانهوهی و نتریکول وهک ئاکامی رهق بوون و نهگۆری ماسولکهی و نتریکول دهبیته هۆی بهرگری له گهیشتنی خوینی پئویست به دیوهکان و گهرانهوهی خوین بۆ ناو سیستیمی سوورانهوهی خوین (the circulatory system).

هۆیهکان:

نهخۆشی ئەندامهکانی تر سهراچاوهی سهرهکی ئەم نهخۆشییهن , وهک:

- ئامیلۆئیدۆز (amyloidosis). یهکیک له هۆیهکانی سهرهکی ئەم چهشنه کار دیۆمیوپاتییه که جاروبار له پێوهندی لهگهڵ شیرپهنجهکاندا دهبیندری (ئامیلۆئید – چهشنه پرۆتینی روون که بهرهمی گنخاوی (رزین) تانهکانی لهشه. ئامیلۆئیدۆز به مانای نیشن و کۆبوونهوهی ئامیلۆئید له ئەندامهکانه, که دهبیته هۆی رهق و ئەستوور بوون و شیوانی کاری سروشتی ئەندام).
- هیموکروماتۆز (hemochromatosis) – لهم نهخۆشیهدا ئاسن به شیوهیهکی ناسروشتی و لهرادهبه دهر له ئەندامهکاندا کۆدهبیتهوه.
- سارکۆئیدۆز (sarcoidosis). نهخۆشییهکی دریژمخایهنی سیستیمیکه که هۆیهکانی نهناسراوه. له زۆربهی ئەندامهکانی لهش گرئی زۆر ورد به ئەندازهی شهکر یا خیز بهرهم دی کهپیان گرانۆلوم (granulomas) دهکوئری.
- هیرشی دَل که بیته هۆی پیک هانتی جی برین (scar)
- کارتیکیهری ژههرای نانتراسیکلین (anthracycline) – بۆ دهرمانی شیرپهنجهی خوین لهم دهوايه کهک و هه دهگیری
- نهخۆشی شهکر
- و...

نیشانهکان :

- ماسینی دهست و پێ
- ماندوویی و لاوازی
- نهفەس تەنگی له کاتی وهرزش
- کۆبوونهوهی ناسروشتی ئاوله نیو دیوهکانی لهش (ascites)
- ناریک لیدانی دَل
- گرفتێ دَل

چارهسه کردن

- دهرمانی ئەو نهخۆشیانهی که سهراچاوهی کار دیۆمیوپاتین.
- به پێ نهبوونی دهرمانی تایبهتی تهنیا دهکری نیشانهکانی نهخۆشی و دامای دَل کۆنترۆل بکری (بروانه بهشی دامای دَل).
- چاندنی دَل

میوکار دیت - هوی ماسولکھی دل

Myocarditis

مههست له میوکار دیت هوی ماسولکھی دل که دتوانی هوی خالهکانی خوارئ بی:

- والا بوونی دیوهکانی دل و گهوره بوونی ناسروشتی دل (کاردیومگالی- cardiomegaly)
- نازاری سیلولهکانی (cells) ماسولکھی دل
- دامای دل
- پیکهاتنی دهلمههی خوین (thrombosis) له دیواری دیوهکانی دل
- جوئ بوونهوهی لهختهی خوین و وهزیکهوتتی بو ناو سیستیمی گهرانی خوین (ترومبومبولیسم- thromboembolism) هوی سهکتهی دل و میشک لهم نهخوشانه دابه.

هویهکانی میوکار دیت جوراوجورن, وهک :

- عفونتهی ویروسی (به تاییهت کؤکساکی ویروسی B), باکتریایی و ...
- یاوی (تهبی) روماتیک
- کارتیکهری بهشیک له دهواکان وهک : کؤکائین (cocaine), سولفونامیدهکان (sulfonamides) نیزونیاژید (isoniazide), تیتراسیکلین (tetracycline), تری سیکلیک ئانتی دهپرسانتهکان (tricyclic antidepressants) و ...
- توکسینهکان (مادهی سهمی) وهک کاربون منوئوکساید, توکسینی دیفتری, ئارسینیک و ...
- نهخوشیهکانی سیستیمیکی لهش وهک:
- " هوی رهگهکانی خوین " (vasculitis)
- سارکوییدوز (sarcoidosis) - نهخوشیهکی درنژخایهنی سیستیمیکه (گشتیه) که هویهکانی نهناسراوه. له زوربهی ئەندامهکان گریی زور ورد به ئەندازهی شکر یا خیز بهرهم دی کهپیان گرانولوم (granulomas دهکوترئ) و ...

نیشانهکان

- ماندوویی و لاواری
- ئیشی ماسولکه وجومکهکان
- یاو (تهب)
- ناریک لیدانی دل
- نهفس تهنگی (به تاییهت له کاتی وهرزش)
- بی هوش بوون (دتوانئ ئاکامی ناریک لیدانی دل بی)
- ئیشی سینگ و ههروها نیشانهکانی دامای دل

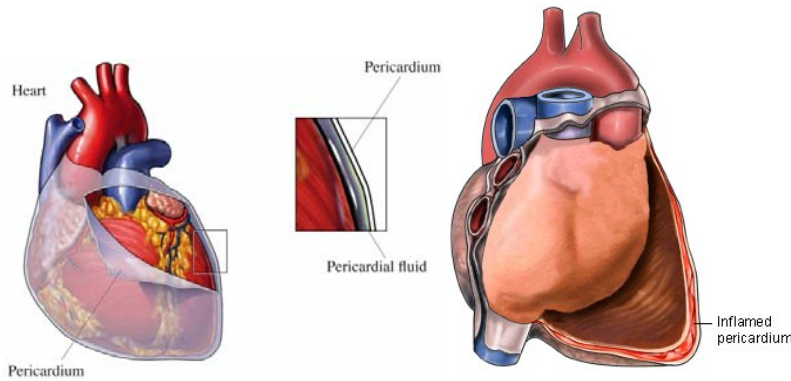
له مندالاندا زورتر نیشانهکانی خوار هوه دهبیندرئ :

- بهرز بوونی یاو
- بی نیشتیایی
- شین و بۆر بوونهوهی رنگی پیست

چارهسهکردن

- دهرمانی ئەو هۆیانه که سهراوهی نهخۆشین
- بهرتهسک کردنی جموجۆلی فیزیکی لهش (بۆ هیئانه خوارپی کاری دڵ)
- دهرمانی ناریک لێدانی دڵ
- دهرمانی دامای دڵ (بروانه بهشی دامای دڵ)

پریکاردیت (Pericarditis)



مهههست له پریکاردیت ههوی دلپۆشه (پریکاردیوم - pericardium). پریکاردیوم پهردهیهکی دوو چینه که وهک توور هکویهک دڵ، گهوره دهمار هکانی "ئائورت ([aorta](#))، خوینبهری سییهلک ([pulmonary artery](#)) و خوینبههری کاوا ([vena cava](#)) دادهپۆشی. نزیک به 50 میلی لیتر شلهئاوی ناو دلپۆش (pericardial fluid) پێشگیری له لیکخشانی دوو چینی ئەم توپخه دهکا. زۆر بوونی ناسروشتی شلهئاوی ئەم توور هکویه دهبیته هۆی فشار هاوردن به سینگ و پێشگیری له کاری دڵ. ئەرکی سههکی پریکاردیوم بریتیه له :
 پێشگیری له جولانهوهی له رادهبههری دڵ لهناو قهفسهی سینگدا.
 له کاتی ناکاو پر بوونی دڵ له خوینبههری له والا بوونی له رادهبههری دڵ دهکا.

پيشگيري له خوشاني عفونتهتي سيبهكان به دل دهكا.

هويهكان

- عفونتهتهكاني وپروسي وهك: ئكووېروس (echoviruses) و كووكساكي وپروس (coxsackieviruses).
- نهخوشيهكاني سيستېميك (گشتي) وهك: نهخوشيهكاني خو ئيمهني (autoimmune disorders), ياي روماتيك (rheumatic fever), سل (tuberculosis), شيرپهجه (cancer), داماي گورچيله (kidney failure) و...
• نهخوشيهكاني دل وهك: هيرشي دل (heart attack), هوي ماسولكهي دل (myocarditis).
- تيشك دهرماني (radiation therapy) سينگ و ئهو دهوايانه كه دهبه هوي كزي سيستېمي بهرگري لهش.
- تراوما به هوي نازار و نهشتهرگري
- ئيديوپاتيك (نهاسراو)
- پريكارديت زورتر له ناو پياواني 20 ههتا 50 سآله به شوين نهخوشيهكاني عفوني سيبهكان, و له مندا لانيش به شوين نهخوشي ئادنووېروس (adenovirus) و كووكساكي وپروس (coxsackieVirus) دهبيندري.

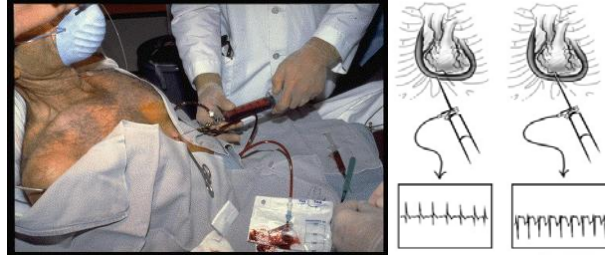
نیشانهكان

- ئيشي سينگ ناكامي هوي بافتي پريكارد و ليكخشاني له گهل دل. ئهم ئيشه له كاتي دانيشتن و چهمانهوه بو پيشي كهم دهبيتهوه, به لام ههناسه كيشاني قول و دريژ بوون دهبيته هوي بهرزبوونهوهي رادهي ئيش. ئيش بهر مو مل, دهفهي شان, زگ و پشت رادهكيشري.
- هاتنه خواريي رادهي ناردي خويني دل بو ئهندامهكان دهبيته هوي لاوازي, ماندويي, هاتنه خواريي فشاري خوين وخيراليداني دل.
- بهرز بووني فشاري سيستېميك خوينهينرهكان دهبيته هوي گهوره بووني جهرگ (هپاتومگالي) (hepatomegaly), كوئونهوهي ناسروشتي ولهراده بهدري شله ئاو له ديوهكاني لهش (ascites), ماسيني لاق, مهچكي پي و زگ.
- پرخويني خوينهينري سيبهلك (pulmonary venous congestion) به تاييهت له كاتي دريژ بووندا دهبيته هوي كوخهي وشك و نهفيس تهنگي.
- ياو
- پهشيو (anxiety)

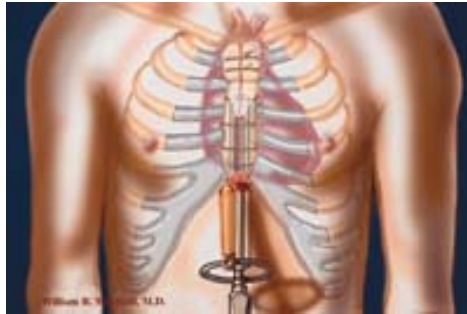چارهسهر كردن

- دهرماني هوي نهخوشي
- نازار شكين
- دهوا بو دهرماني هوي پريكارد وهك ئيبوپروفين (ibuprofen), ئاسپيرين (aspirin) و جاروبار كورتيكوسترؤئيدهكان (corticosteroids).
- ميزناوهرهكان (diuretics) بو كهم كردنهوهي شلهئاوي له رادهبهدر و ناسروشتي ناو توورهكهي پريكارديوم.

- دەرکیشانی شله‌ئاو له ریگای پریکاردیوسنتنز (pericardiocentesis) - به دواى رو کردنى دهرزیهكى نیو خالى یا کاتهتر, شله ئاوى ناو توور هکهى پریکار د خالى دهکرى (دهکرى)



- ئانتى بیوتیک بو دهرمانى ههوى باکترىایى
- نهشتهرگهرى له کاتى دریزخایهن بوونى نهخوشى و رهقى و ئەستورى پریکار دیوم. دهبى ئەم توێخه له ریگای جهراهیوه له دل جوئ کریتهوه. (pericardiectomy)

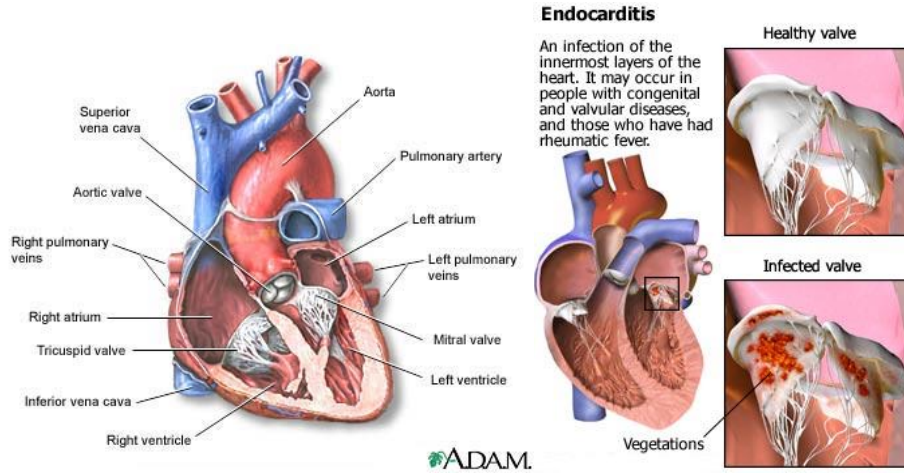


جوئ کردنهوى پریکار دیوم له ریگای ئیندسکوپیهوه
endoscopic pericardiectomy

ئالۆزى و مهترسى:

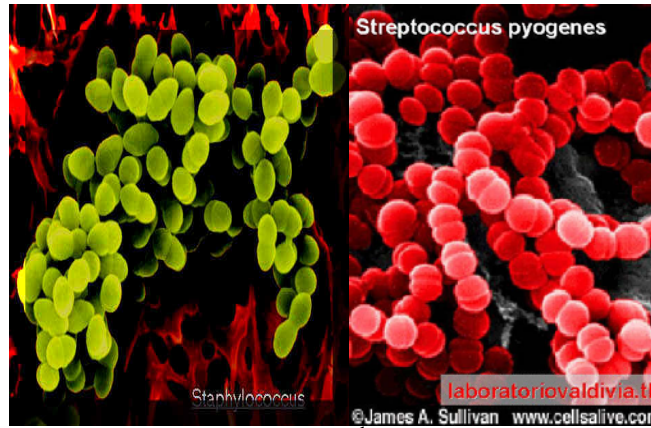
- نارێك لێدانى دل
- تامپونادى دل (Tamponade زور بوونى له راده به دهرى شله ئاوى ناو توور هکهى پریکار د دهبیته هوى فشار هاوردن (compression) به دل .
- پریکار دیتی بهرتهسک Constrictive Pericarditis - ههوى توور هکهى پریکار د دهتوانى ببیته هوى رهق و ئەستور بوونى پریکار دیوم ونووسانى به دل. ئەم حالهته پیشگیری له گیر بوونهوه و خاوو بوونهوهى دل و پر بوون و نار دنى خوین دهکا, دهتوانى هوى داماوى دل بى.

ههوى ناو پووشى دل – ئیندوکار دیت (Endocarditis)



ئىندوکارديوم (ناپوشى دل - *endocardium*) توپى ناو دلە كە تەواوى ژوروى دل، دەر بېجەكان و دېوھەكانى دادەپوشى. بە ھەوى ناپوشى دل ئىندوکارديت دەكوترى. دەر بېجەكانى دل زورتر تووشى ئەم نەخوشىە دەبن. ئىندوکارديت لە پتوھەندى لەگەل ھۆيەكانى پىكھىنەرى بە دوو چەشنى عفونى (باكتريايى) و ناعفونى (يا خاوين) دابەشەكرى. ئىندوکارديتى ناعفونى يا خاوين بە نىسبەتى چەشنى عفونى كەمتر دەبىندرەئ.

باكتريەكان سەرچاوى سەرھەكى ئىندوکارديتن. باكتريەكانى گروپى ستافىلوكوك (*Staphylococcus*) و سترېپتوكوك (*Streptococcus*) و يا ئەم باكتريانەى كە لە ھالەتى سروسىتى لە پىست و دەمى مروقتا دەژىن، بە ھوى نازار و بربىندار بوونى پىست، جەراحى ددان و ناودەم، جىي دەرزى بە تايبەت لە خووگەرەكان بە مادەى سىركەس، رەوانەى خوين دەبن و لە رىگى سىستىمى سوورانى خوين دەگەنە دەر بېجەكانى دل و لەوى جىگىر دەبن.



پەرەگرتووى ئىندوکارديت لەپىنەندى لە گەل ھىزى نەخوشىايى باكترياي و نازار دىتنى تانى ئىندوکارديت دەتوانى توند و سەخت (ئىندوکارديتى كوت و پىر - acute endocarditis) يا سوک و بە مەترسى كەمتر بى (ئىندوکارديتى ژىركوتوپىر - subacute endocarditis).

ئىندوکارديتى كوتوپىر - Acute Endocarditis

چەشنى ھىرشەمى (ئاگرەسىي) باكترياي پىست، بە تايبەت ستافىلوكوكەكان لە رىگى خوينەھە رەوانەى دل دەبن و ھىرش دەبنە سەر دەر بېجەكانى ساغى دل. ئەم باكتريانە

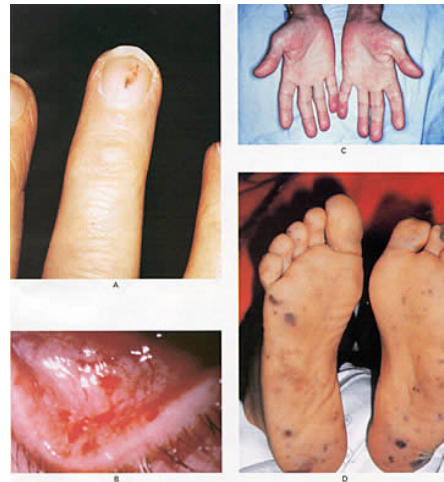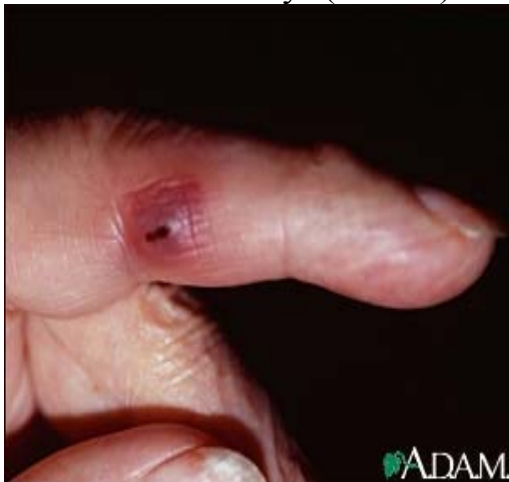پاش زور بوونيان له ناو دل، له ريگاي سيستيمي سووراني دل له لهشي مروځدا بلاو دهبهوه ودهبته هوي عفونتهتي نهدامهكاني تر، به تايهت گورچيلهكان، سييهكان و ميشك. ريسكي نهم نهخوشيه لهخووگرهكان كه به شيويهكي بهردهوام له ريگاي دهرزيهوه مادهي سرکهر بهكار دينن زورتر له خهلكي تره. نهم نهخوشيه نهگره درمان نهکري دهنواني له ماوهي چند روژ تا کهمتر له 6 ههوتوو بهپيي پيشچووني نهخوشيهکه هوي مردن بي.

نېندوکار ديتي ژيرکوتوپير - Subacute Endocarditis

گروپي باکتریهکاني سترپتوکوک وهک: Streptococcus Sanguis, Mutans, Mitis, Milleri که له حالتهتي سروشتيدا له ناو دم و گهرودا دهژين هوي نهم چهشنه نهخوشيهن. نهم دهربيجانهي دل که پيشتر تووشي نازار بوون زورتر تووشي نهم نهخوشيه دهب. درمان نهکردني نهم نهخوشيه دهنواني هوي مردني نهخوش له ماوهي 6 ههوتوو تا ساليکدا بي.

لهم کهسانهدا ريسکي ههوي ناويوشي دل بهرتره:

- نهوانهي که تووشي نالوزيهکاني تهواوکاري زگماکي دلن (وهک نهبهسراني ديواري نيوان دو ناتيومي(دالاني) دل).
- نازار ديتني دهربيجهکاني دل وهک ناکامي ياوي روماتيد يا نهستووري دهربيجهکان. کوبونهوهي کالسيوم که بهرهمي چوونه سهري تهمنه دهنواني هوي نهستووري و رهق بووني دهربيجهکان بي.
- دهربيجهي دهستکرد و يا مادهي بيگانه له دل وهک پيس مهیکر (کوته ساز).
- مهسرهفي مادهي سرکهر له ريگاي دهرزي ليدانهوه.
- نهخوشيهکاني دريژخايهن که دهبه هوي کزي سيستيمي بهرگري لهش وهک : نهخوشي شهکر، نهکولي بوون، شيرپهچه وشيمي دهرماني
- نهشتهرگري وهک: برين و دهرهيناني نالوو(لهوزهتين) - Tonsillectomy.



نیشانهکاني ههوي ناويوشي کوتوپير

- بهرز بووني ياو(تهب).
- نيشي سينگ.
- نهفيس تهنگي.
- کوخه.
- چپراني ورده رهگهکاني لهپي دهست و پي.

- لهکاتی سهخت بوونی نازاری دل نهخوش تووشی راتهکان (شوک) و بی هوشی دهبی.

نیشانهکانه‌ی هوی ناوپوشی ژیرکوتوپر

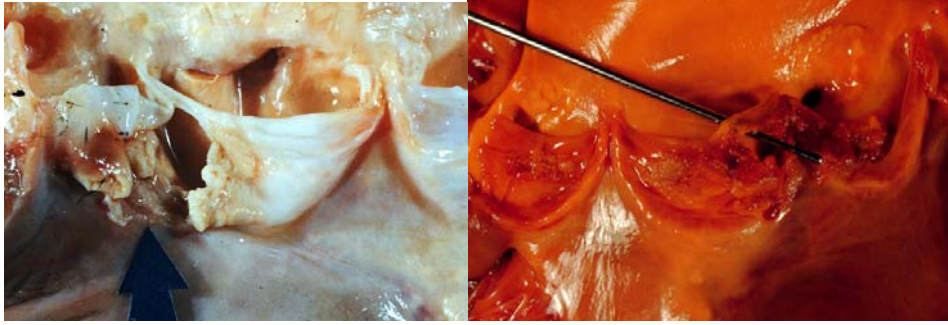- عارقه‌ی شهوانه.
- لهرز و تا.
- تا (تهب).
- نیشی ماسولکه وجومگه.
- ههستی بهردهوامی ماندوویی.
- نهفیس تهنگی.
- سهر نیشه.
- بی نیشتیایی.
- لهدهست دانی قورسایي لهش.
- بهرهم هانتی گرنی ورد و نیشدار له ژیر پیستی قامکهکانی لاق و دهست (osler nodes).
- چپرائی ورده دهمارمکانی چاو, مه‌لاژک, سینگ و قامکهکانی دهست وپی.

نالوزیهکان و مهترسی:

- ناریک لیدانی دل.
- دامای دل.
- هیرشی دل (سهکته‌ی دل).
- پریکار دیت.
- ئامبولی. جوئی بوونه‌هوی دهلمه‌هوی خوین له دیواری دهمارمکان و رویشتی بو میشک, سییهکان و خونبهری کرونیری دل که دهبیته هوی سهکته‌ی دل و میشک.

چاره‌سهر کردن

- له‌ئیندو کاردیتی باکتریایی پیویسته بو ماوه‌ی 4 تا 6 ههوتوو ئانتی بیوتیک وهک : Penicillins, Cephalosporins, Gentamicin ,Vancomycin به نهخوش بدری.
- له حالته‌کانی خواری پیویست به جراحی دل ههیه :
- نازاری دهر بیجهکانی ئائورت و میترال که دهبیته هوی گهرانه‌هوی خوین و دامای دل.
- ناکوکی کاری دهر بیجهکانی دل و بهردهوام مانی عفونت دوای تئیه‌رینی 10 روژ له ئانتی بیوتیک دهرمانی شیاو.
- زوربوون و به یهک نووسانی ناسروشتی میکروبه‌کان که دهبیته‌ی هوی بهرهم هانتی برین (vegetation) له سهر دهر بیجه‌ی دل که ئه‌ندازه‌ی پتر له 10 میلی میتر بی. (بروانه وینه‌کانی خواری)



- ئهو كاتهى كه كارگهكان هووى نهخوشى بن. كارگهكان ولامى شياو به دهوا دهزمانى نادهن.

سهرياو هكان

- به زمانى ئينگليسى

- Harrison's "Principals of Internal Medicine, 15th edition
- Cecil Essentials of Medicine, 4th edition
- The Care of The Medical Patient, 5th edition. Fred F. Ferri, MD
- Guide to Inpatient Medicine, Sanjay Saint, M.D. P.H & Craig Frances, M.D
- Treatment Guidelines, 2002 edition, Paul D. Chan, MD & Margaret T. Johnson, MD
- Merck Manual of Medical information, Home edition, Robert, M.D Editor-In-Chief
- Emergency Medicine 5th edition, David M. Cline and ...
- Your Heart, The American Medical Association, Home Medical Libery, Medical Editor Chales B. Claymann, MD
- Cardiomyopathy, texasheart.org
- <http://www.nlm.nih.gov>
- <http://www.patient.co.uk>
- <http://www.mayoclinic.org/>
- <http://www.tmc.edu/thi/anatomy2.html>
- <http://heartdisease.about.com>
- <http://www.americanheart.org>
- <http://www.ehealthmd.com>
- <http://www.intelihealth.com>
-

- به زمانى ئالمانى

- Praxisleitfaden
Allgemeinmedizin, 3 Auflage. Herausgeber: Prof. med. St. Gesenhues. Ochtrup/ Essen; Dr. med. R. Ziesche, Bad Essen
- Innere Medizin, J. Scholmerich und ...
- Herzinfarkt (Myokardinfarkt), Prof. Dr. med. Michael Böhm, Facharzt für Innere Medizin und Kardiologie,
<http://www.netdokter.de/krankheiten/fakta/herzinfarkt.htm>

- Herzinfarkt (Myokardinfarkt), Deutsches Medizin-Netz 1998-2004
<http://www.medizin-netz.de>
- HEXAL MEMO MED, 2. Auflage. Dr. med Sönke Müller

فهر هنگۆکی نه خوشیه کانی دل

| ئنگلیسی | فارسی | کوردی |
|--------------------|--------------------------------------------------------------------------------------------------------------------------------------------------------------------------------|-------------------------------------------------------------------------------------------------------------------------------------------------------------------------------------|
| acute endocarditis | اندوکار دیت حاد | ئیندۆکار دیتی کوت و پیر |
| adenovirus | آدنوو ویروس، ویروسی از خانواده آدنوو ویریدها که میتوانند موجب بیماریهای مختلف از قبیل: بیماریهای تنفسی، التهاب ملتحمه چشم، التهاب معده و روده شوند. | ئادنوو ویروس، ویروسیکه له بنه ماله ی ئادنوو ویروسه کان که هۆی نه خوشیه کانی ریگای هه ناسه، ههوی ژیر پیلووی چاو، ههوی گه ده و ریخوله یه. |
| alcoholism | الکلی بودن. | ئه لکۆلی بوون. |
| amphetamine | آمفیتامین؛ دارویی از گروه محرک های سیمپاتیک که موجب تحریک اعصاب مرکزی می شود. | ئامفیتامین، دهوایه که له گروپی بزوینه ری سیمپاتیک که هۆی ته حریکی ده مار گه لی ناوه ندیه. |
| amyloid | پروتئینی که محصول فساد بافت های بدن می باشد. | ئامیلۆئید – چه شنه پروئتینی روون که به ره هه می رزیوی تانه کانی له شه. |
| amyloidosis | آمیلوئیدوز، رسوب و انباشت آمیلۆئید در بافت و اندام ها. | ئامیلۆئیدۆز، نیشتن و کۆبوونه هۆی ئامیلۆئید له تان و ئه نده مانه کاندان. |
| anemia | آنمی، کم خونی | ئانیمی، که م خوینی |
| angina pectoralis | آنژین صدری، درد در قفسه سینه. | ئانژینی سینگ، نیشی سینگ، که م خوینی دل. |
| angioplasty | آنژیوپلاستی، برای پیشگیری از مسدود شدن سرخرگ های کرونری و از بین بردن لخته های خون، کاتتر بالونی را از طریق یکی از شریان های کشاله ران یا دست به سرخرگ | ئانژیۆپلاستی، بۆپیشگیری له به سترانی خوینبه ری کرونیری و له ناو بردنی ده له مه ی خوین له ریگای خوینبه ریکی ده ست یا لاران کاته تریکی بالۆن دار ده کریته نیو |

| | | |
|--------------------------|------------------------------------------------------------------------------------------------|-------------------------------------------------------------------------------------------------------------|
| | های کرونری فرستاده، با باد کردن بالون راه را باز می کنند. | خوینبهری کرونیر و به با کردنی بالونکه نهم ریگایه دهکریتهوه. |
| anthracycline | آنتراسیکلین، داروی است که در شیمی درمانی کانسرهایی هایی چون سرطان خون کاربرد دارد. | نانتراسیکلین، دهواپکه که پوشیمی دهرمانی شیرپهنجهکان وهک سههتانی خوین کهلکی لی وهردهگرن پهشوی |
| anxiety | اضطراب، تشویش | داماوی دهربیجهی نأورت هووی گهرانهوی بهشیک له خوینی شادهماری نأورته بو سکولهی |
| aortic regurgitation | نارسایی دریچه أورت که موجب پس راندن خون ازأورت به بطن چپ می شود. | چپ. تہسکبونی دهربیجهی نأورت |
| aortic stenosis | تنگی دریچه أورت | دهربیجهی نأورت، نهم دهربیجهی له نیوان سکولهی چپ و شادهماری نأورته. |
| aortic valve | دریچه أورت، این دریچه بین بطن چپ و أورت قراردارد. | ناریتمی، ناریک لیدانی دل |
| arrhythmia | آریتمی، بی نظمی ضربان قلب | خوینبهری کرونیری، خوین له ریگای خوینبهرمکای کرونیری دهگاته دل. |
| arteria coronaria | سرخرگ های کرونری، خون از طریق سرخرگ های کرونری به قلب می رسد. | خوینبهر نأسیت، کوبونهوی ناسروشتی شلهئاو له دیوهکانی لهش. |
| artery | سرخرگ، شریان | نأسپرین |
| ascites | أسیت، انباشت عیرطبیعی مایع (آب) در حفره های بدن. | نأسپرین |
| aspirin | آسپرین | ناریتمی ناتریال، ناریک لیدانی دالانی دل. |
| atrial arrhythmias | آریتمی دهلیزی، بی نظمی ضربان دهلیز قلب. | گرئی دالان - سکوله |
| atrio - ventricular node | گره دهلیزی - بطنی | |

| | | |
|-------------------------|----------------------------------------------------------------------------------------------------------------------|------------------------------------------------------------------------------------------------------------------------------------------------------------------------|
| atrium | آتریوم, دهلیز قلب | آتریوم, دالانی دل |
| autoimmune disorders | اختلالات خودایمنی, بیماریهای خودایمنی. | نخوشیه‌کانی خوئیمنی. |
| autoimmune system | سیستم ایمنی | سیستیمی ئیمنی |
| beta blocker | بتابلوکر, بندآور اور گیرنده های سیمپاتیک. | بتابلوکر, گروپیک له دهو اکان که دهبنه هوئی بهسترانی و هرگره‌کانی سیمپاتیک. |
| bicuspid aortic valve | دریچه دولتی آئورت) این دریچه در حالت طبیعی باید سه لت داشته باشد). | دهر بیجهی دوو لهتی نائورت (له‌حاله‌تی سروشتی دا ئهم دهر بیجهیه سی لهتی ههیه). |
| Blocking | بلوک کردن, مسدود کردن, بستن, بندآوردن. | بهستن |
| blood circulation | گردش خون. | سیرکولاسیونی خوین, گهرانی خوین |
| Bradycardia | برادی‌کاردی, کاهش ضربان قلب. | برادی‌کاردی, خاولیدانی دل. |
| bypass surgery | عمل بای پس, بازکردن یک یا چند مجرای جدید. | نهشته‌رگری بای پهس, دابین کردن و کردنه‌وهی چهند ریئی تازه. |
| calcium channel blocker | بندآور مجرای کلسیم. | گروپیک له دهو اکان که دهبنه هوئی بهسرانی کاناله‌کانی کالسیوم. |
| cancer | سرطان | سه‌ره‌تان, شیرپه‌نجه |
| Captopril | کاپتوپریل, مهارکننده آنزیم تبدیل‌کننده آنژیوتنژین است و در درمان فشار خون و نارسایی قلبی کاربرد دارد. | کاپتوپریل, ئهم دهو‌ایه به پیشگیری له کارتیکه‌ری نانزیمیک که هوئی گورانی نانزیوتنژیمه ده‌بیتته هوئی هینانه خواریی کاری دل و پیویستی دل به ئوکسیژن. |
| Cardiomyopathy | کاردیومیوپاتی, بیماری عضله ی قلب | کاردیومیوپاتی, نخوشی ماسولکه‌هی دل. |
| cardiovascular | قلبی - عروقی | دل و دهمار |

| | | |
|---------------------------|---------------------------------------------------------------------------------------------------------------------------------------------------------------------------------------------------------------------------------------|----------------------------------------------------------------------------------------------------------------------------------------------------------------------------------------------------------------------------------------------------------|
| Cephalosporins | سفالوسپورین ها، آنتی بیوتیک های باکتری کش که روی اکثر باکتریها اثر دارند. | سفالوسپورینهکان، نانتی بیوتیکی باکتری کوژن و کارتیکیریان له سمر زوربهی باکتریهکان همیه. |
| chamber | اتاق، حفره، محفظه | دیو |
| cholesterol | کلسترول | کولسترول |
| cocaine | کوکائین | کوکائین |
| compression | فشار آوردن | فشار هاوردن، فشار هینان |
| confusion | گیجی، سردرگمی | شیواوی |
| congestion | احتقان، پرخونی | پرخوینی |
| Constrictive Pericarditis | پریکاردیت باز دارنده، التهاب کیسه پریکارد می تواند موجب سخت و ضخیم شدن پریکارد و چسبیدن آن به قلب شود. این حالت با پیشگیری از انقباض و انبساط قلب و پرشدگی و برون دهی قلب موجب نارسایی قلبی می گردد. | پریکاردیتی بهرتسک. هموی توورمهکی پریکارد دهتوانی بیته هوئی رهق و نهستور بوونی پریکاردیوم ونوسانی به دل. نه حالته پیشگیری له گیربوونهوه و خاوو بوونهوهی دل و پر بوون و نار دنی خوین دهکا، دهتوانی هوئی داماموی دل بی. |
| coronary heart disease | بیماریهای کرونری قلب | نهخوشیهکانی کرونیری دل |
| corticosteroids | کورتیکواستروئیدها، هورمون های که در غدد فوق کلیوی تولید می شوند. از داروهای کورتیکواستروئیدی برای درمان بیماریهای مختلف التهابی و آلرژیک استفاده می کنند. | کورتیکواستروئیدهکان، هورمونگهلیکن که له لوی سهرگور چپله بهرهم دین و بو دهرمانی نهخوشیهکانی جوړاو جوړی نالیرژیک و ههو که لکیان لی و هر دهگرتری. |

| | | |
|-----------------------------------------|------------------------------------------------------------------------------------------------------------------------------|---------------------------------------------------------------------------------------------------------------------|
| coxsackieviruses | کوکساکسی ویروس ها, این ویروس هایی عامل بیماریهای چون میوکار دیت, پریکار دیت و عفونت های سیستم تنفسی هستند. | کوکساکسی ویروس, نهم ویروسانه هوی نهخوشی و هک ههوی ماسولکهی دل, ههوی دلپوش و عفونتهی سیستمی ههناسهن. |
| defibrillator | دیفیبریلاتر, دستگاهی است که تپش سریع قلب را به حالت طبیعی برمی گرداند. | دی فیبریلهیتر, کهر سهیهکه بو گهر اندنهوی خیر الیدانی دل به حالهتی سروشتی |
| depression diagnosis | دپرسیون, افسردگی دیاگنوز, تشخیص | دپیریسیون, خموکی دیاگنوز, دهستیشان کردن |
| diastole | دیاستوله, انبساط قلب | دیاستوله, خاو بوونی دل |
| digoxin | دیگوکسین, دارویی از گروه گلیکوزیدهای قلبی که موجب افزایش قدرت انقباض قلب می شود. کار دیومیوپاتی متسع شده. | دیگوکسین, دهوایهک له گروپی گلیکوزیدهکانی دل که هوی بهرز کردنی هیزی گرژبوونی دله. کار دیومیوپاتی والا |
| dilated(congestive) cardiomyopathy | | |
| dilation | اتساع | والا, والا بوون |
| diuretic | دیوریتیک, مدر, ادرار آور | دیوریتیک, میژاوهر |
| dizziness(vertigo) | گیجی | گیژی, گیز بوون |
| dopamine hydrochloride | دوپامین هیدروکلرید, یکی از داروهای آدرنرژیک است که موجب افزایش فشار خون و برون دهی قلب می شود. | دوپامین هیدروکلورید, دهوایکی ئادهر نهژیکه که دهبته هوی بهرزبوونی فشاری خوین و پومپازی دل |
| dyspnea | تنگی نفس | ههناسهبرکی, نهفاس تهنگی |
| echoviruses | اکوویروس ها, ویروس هایی که عامل سرما خوردگی , میوکار دیت و | ئکوویروسهکان, ویروسهگهلیک که هوی سهرما خواردن, ههوی ماسولکهی دل و |

| | | |
|------------------------|---------------------------------------------------------------------------------------------------------------------------------------------|----------------------------------------------------------------------------------------------------------------------------------------------------------------|
| | منزیت غیر عفونی می باشند. | هوی ناعفونی پرده می‌شکن. |
| electric current | جریان الکتریکی | جریان نهلکتریکی |
| electrocardiogram(EKG) | الکتروکاردیوگرام, نوار قلب | نهلکتروکاردیوگرام, نهوری دل. |
| electrocardiograph | الکتروکاردیوگراف, دستگاهی است برای گرفتن نوار قلب. | نهلکتروکاردیوگراف, کهرستهی گرتنی نهوری دل. |
| embolus | آمبولی, بندآوری که از لخته های جدا شده, توده باکتریایی و یا هرگونه جسم خارجی ایجاد شده, موجب مسدود شدن عروق شود. | نامبولی, دهلمهه خوین که له دیواری رگهکان جو بونهوه, کومهلی باکتری و ههر چهنه کهرستهی بیگانه لهروئینی خویندا که دهبیته هوی بهسرانی رگهکان. |
| endocardium | اندوکاردیوم, اندوکار, لایه داخلی قلب, درون شامه ی قلب. | نهندوکاردیوم, ناوپوشی دل. |
| epicardium | اپیکاریوم, اپیکارد, روشامه ی قلب. | نپیکاریوم, روپوشی دل. |
| epidemiology | همه گیرشناسی, اپیدمولوژی, واگیرشناسی. | پهتا ناسی, پهتازانی, نپیدیمولوژی. |
| epinephrine | اپینفرین (آدرنالین), هورمونی است که در غده فوق کلیوی تولید شده, نوع دارویی آن موجب افزایش ضربان قلب و فشار خون می شود. | نپینفرین (نادهرنالین) هورمونیکه که له لوی سهرگورچيله بهرهم دئ; چهنه دهوای نادهرنالین دهبیته هوی بهرز بوونی کوتانی دل و گوشاری خوین. |
| estrogen | استروژن, هورمون جنسی زنانه. | نستروژن, هورمونی جینسی ژنانه. |
| fiber | فیبر, رشته, لیف | فیبر, ریشال. |
| fluid | فلوید, مایع, آبگونه | شلهئاو, شلهئاسا, ئاومکی. |
| fluttering | تپش سریع و منظم قلب | کوتانی خیرا و ریک و پیک. |
| function | فونکسیون, عمل | فونکسیون, کار. |

| | | |
|-----------------------------|--------------------------------------------------------------------------------------------------|---------------------------------------------------------------------------------------------------------------------|
| furosemide | فوراسمید, داروی ادرار آور | فوراسمید, دهوای میزنائو مره |
| gentamicin | جنتامیسین, آنتی بیونیکی از گروه آمینوگلیکوزیدها که روی اکثر باکتریهای گرام مثبت و منفی اثر دارد. | نانتی بیوتیک له گروپی نآمینوگلیکوزیدهاکان, که کارتیکه ری له سهر زوربهی باکتریهکانی گرام پوزیتیف و گرام نگاتیف ههیه. |
| heart attac | حمله قلبی | هیرشی دل. |
| heart failure | نارسایی قلبی | داماوی دل. |
| heart palpitation | تپیدن سریع قلب | دل هکوتهی خیرا. |
| heart transplant | پیوند قلب | چاندنی دل. |
| heart valve disorders | بیماریهای دریچه قلب | نهخوشیهکانی دهر بیجهی دل |
| Hemochromatosis | هموکروماتوز, انباشت غیرطبیعی آهن در بدن. | هیموکروماتوز, کوبونوهی ناسروشتی و لهراده به دهری ناسن له لهش دا. |
| hemoptysis | هموپتیز, استفراغ خون | رشانوهی خوین. |
| heparin | هیپارین, ماده درمانی که از لخته شدن خون جلوگیری می کند. | هپارین, دهوایهک که پیشگیری له بهر ههم هاتنی دهلمههی خوین دهکا. |
| hepatomegaly | هماتومگالی, بزرگ شدن غیرطبیعی کبد. | هماتومگالی, گهوره بوونی ناسروشتی جهرگ. |
| hydralazine | هیدرالازین, داروی متسع کننده عروق که در درمان فشارخون کاربرد دارد. | هیدرالازین, نهم دهوایه دهبیتته هوئی والا کردنی رهگهکان و هینانه خوار گوشاری خوین |
| hypercalcemia | هیپرکالسمی, افزایش کالسیم خون. | هیپرکالسمی, زور بوونی کالسیومی خوین. |
| hypertrophic cardiomyopathy | کاردیومیوپاتی هیپرتروفیک. | کاردیومیوپاتیک هیپرتروفیک. |
| hypertrophy | هیپرتروفی, بزرگ و ضخیم شدن اندام یا بافت که نتیجه بزرگ شدن سلول های آن | هیپرتروفی, گهوره و نهستور بوونی نهندام یا تان که بهر ههمی گهوره بوونی |

| | | |
|----------------------------------|-------------------------------------------------------------------------------------------------------------------|-------------------------------------------------------------------------------------------------------------------|
| hypervolemia | هیپروالیمی، افزایش غیرطبیعی حجم مایعات بدن. | هیپروالیمی، زوربوونی ناسروشتی فلوئیدی لهش. |
| hypocalcemia | هیپوکالسیمی، کاهش کلسیم خون. | هیپوکالسیمی، کم بوونی کالسیومی خوین. |
| ibuprofen | ایبوپروفن، داروی ضدالتهابی غیراستروئیدی و مسکن. | ئیبوپروفن، دهوای ثانتهی ههوی نا ئستروئیدی و نازارشکین. |
| idiopathic | ایدیوپاتیک، ناشناخته، نامعلوم | نهاسراو. |
| infective endocarditis | اندوکاردیت عفونی. | ئیندوکاردیتی عفونی، ههوی عفونی ناپوشی دل. |
| isoniazide | ایزونیاژید، آنتی بیوتیکی که در درمان بیماری سل کاربرد دارد. | ئیزونیاژید، ثانتهی بیوتیک، که بو دهرمانی سل کهلکی لی وهر دهگرن. |
| kidney failure | نارسایی کلیه | داماوی گورچپله |
| left - sided heart failure | نارسایی بخش چپ قلب. | داماوی بهشی چهپی دل. |
| menopause(female climacteric) | یائسگی | نهشوری، یائسهگی. |
| Metoprolol | متاپرولول، دارویی از گروه بتابلوکرها که موجب پایین آوردن کار قلب و کاهش نیاز قلب به اکسیژن می شود. | متاپرولول، دهوایهک لهگروپی بیتا بلوکرهکان کهدهبیته هوی هینانهخواری کاری دل و پنیوستی دل به ئوکسیژن |
| mitral valve | دریچه میترال، این دریچه در بین دهلیز و بطن چپ قلب قرار دارد. | دهربجهی میترال، ئهم دهربجهیه له بهینی دالان و سکولهی چهپدایه. |
| myocardial infarction | سکته قلبی | سهکتهی دل |
| myocarditis | میوکاردیت، التهاب عضله ی قلب. | میوکاردیت، ههوی ماسولکهی دل. |

| | | |
|-------------------|-------------------------------------------------------------------------------------------------|-------------------------------------------------------------------------------------------------------------------------|
| myocardium | میوکاردیوم، عضله قلب، میوکاردیوم، عضله قلب. | میوکاردیوم، ماسولکه‌ی دل. |
| Nitroglycerin | نیتروگلسیرین، دارویی از گروه نیترات‌ها که موجب اتساع سرخرگ‌ها و افزایش خونرسانی قلب می‌شود. | نیتروگلسیرین، ده‌وایه‌ک‌له‌گروپی نیتراته‌کان‌که‌ده‌بیته هوی‌والا‌کردنی‌خوینبه‌مکان‌و به‌زکردنه‌وی‌گه‌رانه‌وی‌خوین‌بو دل |
| osler nodes | غده اوسلر، گره ریز و درد داری که در اندوکار دیت عفونی در زیر پوست انگشتان دست و پا درست می‌شود. | گرایی ئوسلیر، له نندوکار دیتی ژیر کوت و پر گره‌ی ورد و نیشداریکه‌که‌له‌ژیر پیستی قامکه‌کانی لاق و ده‌ست‌پیک‌دی. |
| pacemaker | ضربان ساز | کوت‌ه‌ساز |
| palpitation | تپیدن قلب، تند زدن قلب | دل‌ره‌پی‌کردن |
| papillary muscle | عضله پاپیلر، گروهی از رشته بافت‌های میوکار د قلب که به دریچه‌های دهلیزی - بطنی متصل می‌باشند. | ماسولکه‌ی پاپیلر، گروپیک‌له ریشاله‌کانی ماسولکه‌ی دل که به ده‌ریجه‌کانی دالانی - سکوله نووساون. |
| penicillins | پنیسیلین‌ها، گروهی از آنتی بیوتیک‌های باکتری کش هستند که بر روی اکثر باکتریها اثر دارند. | پنیسیلینه‌کان، گروپیک‌له‌نانتی بیوتیکه‌کانی باکتری‌کوژن‌که کارتیکه‌ریان‌له‌سه‌ر زوربه‌ی باکتریه‌کان هه‌یه. |
| pericardial fluid | فلوید پریکار دیال، مایعی که در بین دو لایه برون شامه‌ی قلب قرار دارد. | شله‌ئاوی پریکار دیوم، شله‌ئاوی‌ناو‌دو چینی دلپوش. |
| Pericardiectomy | پریکار دیواکتومی، برش و جدا کردن برون شامه از طریق جراحی. | پریکار دنکتومی، برین و جوینکردنه‌وی پریکار د‌له‌ریگای جه‌راجیه‌وه |

| | | |
|----------------------------|------------------------------------------------------------------------------------------------------|-------------------------------------------------------------------------------------------------------------------|
| Pericardiocentesis | پریکار دیوسنتز، تخلیه مایع برون شامه ی قلب از طریق کاتتر یا سوزن میان تهی. | پریکار دیوسنتز، خالی کردنی شله نای ناو توور هکهی پریکار د له ریگای رو کردنی دهر زیه کی نیو خالی یا کاتتر |
| Pericardium | پریکاریوم، پریکار د، برون شامه ی قلب | پریکار دیوم، پریکار د، دلپوش. |
| Peripartum | پری پارتوم، سه ماه آخر حاملگی یا شش ماه اول بعد از زایمان | پری پارتوم، سی مانگی ناخری ناوسی ژن یا 6 مانگی دوا ی زایین |
| Phenothiazines | فنوتیازین ها، گروهی از داروها که در معالجه بیماریهای روانی چون اسکیزوفرنی کاربرد دارند. | فنوتیازین هکان، گرو پیک له دواکان که بو دهرمانی نه خوشیه کانی رهوانی وهک شیزوفیرنی به کار دهر در هی. دلته پی سهخت |
| pounding | سخت تپیدن قلب | پر و پر انولول، دوایهک له گرو پی بیتا بلوکر هکان که دهمیته هوی هینانه خواری کاری دل و پیویستی دل به توکسیژن. |
| Propranolol | پروپرانولول، دارویی از گروه بتابلوکرها که موجب پایین آوردن کار قلب و کاهش نیاز قلب به اکسیژن می شود. | پر و پر انولول، دوایهک له گرو پی بیتا بلوکر هکان که دهمیته هوی هینانه خواری کاری دل و پیویستی دل به توکسیژن. |
| proxysmal noctural dyspnea | تنگی نفس حمله ای شبانه. | هیرشی شهوانه ی نهف هس پرکی. |
| pulmonary artery | سرخرگ ریوی | خوینبهری سیپه لک |
| pulmonary congestion | احتقان ریوی، پر خونی ریه | پر خوینی سیپه لک |
| pulmonary edema | خیز ریوی، ورم ریوی | ماسینی سیپه لک |
| pulmonary valve | دریچه ریوی، این دریچه در بین بطن راست و شریان ریوی قرار دارد. | دهر بیجه ی سیپه لک، نهم دهر بیجه یه له نیوان سکول ه ی راست و خوینبهری سیپه لکه. |
| pulmonary vein | سیاهرگ ریوی | خوینبهری سیپه لک |
| radiation therapy | اشعه درمانی | تیشک دهرمانی |
| regurgitation | بازگشت، پس راندن، برگرداندن | گهر انه وه، گهر اندنه وه |

| | | |
|-------------------------------|-------------------------------------------------------------------------------------------------------------------------------------------------------------------------------|-----------------------------------------------------------------------------------------------------------------------------------------------------------------------------------------------------------------------------|
| restrictive cardiomyopathy | کار دیومیوپاتی بازدارنده, کار دیومیوپاتی رستریکتیو | کار دیومیوپاتی بهرتسک |
| rheumatic fever | تب روماتیک, عفونت استرپتوکوکی گلو | یاوی روماتیک, عفونتهی سترپتوکوکی گهرو |
| rheumatid arthritis | روماتیدآرتزیت, روماتیسم مفاصل | روماتید آرتزیت, روماتیسمی جومکه |
| rhythm | ریتم, آهنگ | ریتم, ناهنگ |
| right- sided heart failure | نارسایی بخش راست قلب | داماوی بهشی راستی دل |
| Sarcoidosis | سارکوئیدوز, بیماری سیستیمیک و مزمن با علت نامعلوم است. در بیشتر بافت ها و اندام های بدن گره های بسیار ریزی ایجاد می شود که به آنها گرانولوم می گویند. | سارکوئیدوز, نهخوشیهکی دریژهخایهنی سیستیمیکه (گشتیه) که هویهکانی نهناسراوه له زوربهی نهدامهکانی لهش گرهی زور ورد به نهدازهی شهکریا خیز بهرهم دی کهپیان گرانولووم (Granulomas) دهکوتری. |
| septum | دیوار | دیوار |
| shock | شوگ | شوگ, راتهکاندن |
| sinus node | گره سینوسی, این گره در دهلیز قلب قرار داشته؛ جریان الکتریکی در آن ایجاد می شود. | گرهی سینوسی, نهم گرهیه له دلانی راستی دل جیگیر بووه, بهرهم هینهری جهریانی نهلکتریکیه. |
| spasm | اسپاسم, گرفتگی عضله, | گرژی, گرژی ماسولکه |
| sporadic | پراکنده, گهگاهی, تک و تک | بلاوه, جاروبار |
| Staphylococcus | استافیلوکوک, گروهی از باکتریهای گرام مثبت. | ستافیلوکوک, گرؤپیک له باکتریهکانی گرام نادار (پوزیتیف). |
| Stenosis | استنوز, تنگی, تنگ شدن. | تسکبوون, تنگ بوون, تسسکی, تنگی. |

| | | |
|------------------------|-------------------------------------------------------------------------------------|--------------------------------------------------------------------------------------------------------------------|
| Streptococcus | استرپتوکوک, گروهی از باکتریهای گرام منفی. | سترپتوکوک, گروپیک له باکتریه‌کانی گرام بی‌نا (نگاتیف). |
| Streptokinase | استرپتوکیناز, که موجب از بین رفتن لخته های خون می شود. | سترپتوکیناز, نازیمیکه که ده‌لمه‌می خوین له ناو دهب. |
| stress | استرس, فشار عصبی | ستریس, ناارامی |
| subacute endocarditis | اندوکاردیت زیرحاد | نئیدوکاردیتی ژیرکوتوپیر |
| Sulfonamides | سولفونامیدها, گروهی از آنتی بیوتیک ها که جلوگیری از رشد باکتری می کنند. | سولفونامیده‌کان, گروپیک له نانتی بیوتیکه‌کان که پیشگیری له بارهاتنی باکتری ده‌کن. |
| symptom | نشانه بیماری | نیشانه‌می نه‌خوشی |
| synchronize | هماهنگ و همزمان بودن | هاوکات و ریک و پیک بوون |
| Syncope | سنکوپ, شدن بی‌هوشی | بورانه‌ه, بوون بی‌هوشی. |
| systole | سیستوله, انقباض قلب | سیستوله, دی |
| tachycardia | تاکیکاردی, ضربان قلب | تاکیکاردی, دل |
| Tamponade | تامپوناد, موجب فشار آوردن به قلب می شود. | تامپونادی دل. بوونی له راده به دهری شله ناوی ناو توورکه‌می پریکارد که دهینته هوئی فشار هاوردن به دل |
| Tetracycline | تتراسیکلین, بیوتیکی است که از رشد باکتری جلوگیری می کند. | تیتراسیکلین, بیوتیکیکه که پیشگیری له بارهاتنی باکتری ده‌کا. |
| the circulatory system | سیستم گردش خون | سیستیمی سوورانه‌می خوین |
| thorax | قفسه سینه | کیلهرکی سینگ, قه‌سه‌می سینگ |

| | | |
|---------------------------|-----------------------------------------------------------------------------------------------------------------|---------------------------------------------------------------------------------------------------------------------------------------------------------|
| Thromboembolism | ترومبوآمبولیسم, جدا شدن لخته خون از جداره عروق و حرکت آن در سیستم گردش خون. | ترومبوآمبولیسم, جوئی بوونه‌هی له‌خته‌ی خوین له دیواری دهمار مکان و روینی بو ناو سیستمی گهرانی خوین. |
| Thrombosis | ترومبوز, لخته شدن خون. | ترومبوز, دله‌مه بوونی خوین. |
| thrombus | لخته | له‌خته, دله‌مه, لک |
| thumping | تاپ تاپ کردن قلب | تهپ تهپ کردن دل |
| Thyrotoxicosis | تیروتوکسیکوز, پرکاری غده تیروئید. | تیروتوکسیکوز, پرکاری لوی تیروئید. |
| Tonsillectomy | برش و جدا کردن لوزه از طریق جراحی. | برین و دهر هینانی نالوو (لهوزه‌تین) له ریگای نهشته‌کار یهوه. |
| toxin | توکسین, زهر, زهرابه | ماده‌ی زهر‌اوی |
| tricuspid valve | دریچه تریکوسپید, این دریچه در بین دهلیز و بطن راست قلب قرار دارد. | دهر بیجه‌ی تریکوسپید, نهم دهر بیجه‌ی له بهینی دالان و سکوله‌ی راستی دل‌دایه. |
| tricyclic antidepressants | تری سیکلیک های آنتی‌دپرسیوانت, داروهای ضد افسردگی که پیشگیری از جذب نوراپینفرین و سروتونین در نورون‌ها می‌کنند. | تری سیکلیک نانتی‌دپرسیوانت, نهم ده‌ویانه پیشگیری له راکیشانی نوراپینفرین و سروتونین بو ناو نورونه‌کان ده‌کن و بو‌ده‌مانی خه‌موکی که‌لکیان لی وهرده‌گرن. |
| tuberculosis | سل | سل |
| valve replacement | تعویض دریچه قلب | گورانی دهر بیجه‌ی دل |
| vancomycin | وانکومیسین, آنتی‌بیوتیکی است که بر بیشتر باکتریهای گرام مثبت و منفی و بویژه استافیلوکوک و استرپتوکوک اثر دارد. | وانکومیسین, نانتی‌بیوتیکی که‌کار تیکه‌ری له سهر زوربه‌ی باکتریه‌کانی گرام پوزیتیف, به تاییه‌ت سنافیلوکوک و سترپتوکوک هه‌یه. |
| vasculitis | واسکولیت, التهاب عروق | واسکولیت, هموی ره‌گه‌کان |

| | | |
|-------------------------|--------------------------------------------------------------------------------------------------------------------------|----------------------------------------------------------------------------------------------------------------------|
| Vegetation | زخم که نتیجه انباشت و بهم چسبیدگی غیرطبیعی میکروب ها در بافت یا اندام است. | برین که بهره‌می کوبوونه‌وه و به یهک نووسانی ناسروشتی میکروبهکان له تان یا ئه‌ندامه. |
| vein | سیاهرگ | خوینهنهر |
| vena cava | سیاهرگ کاوا, خون بازگشتی از بدن از طریق دو سیاهرگ کاوا وارد دهلیز راست می شود. | خوینهنهری کاوا, خوینی گهراوه ی لهش له ریگای دوو خوینهنهری کاوا ده‌ژئته ناو دالانی راستی دل. |
| ventricle | ونتریکول, بطن قلب | ونتریکول, سکوله |
| ventricular arrhythmias | آرینمی بطنی, بی نظمی ضربان بطن قلب. | ناریک لیدانی سکوله‌ی دل. |
| Verapamil | وراپامیل, دارویی از بندآورهای کانال کلسیم که موجب پایین آوردن قدرت انقباض قلب و در نتیجه کاهش نیاز قلب به اکسیژن می شود. | وراپامیل, ده‌وایهک که هوئی بهسرانی کاناله‌کانی کالسیومی دل و هینانه خواری هیزی گرژبوونی دل و پیویستی دل به ئوکسیژنه. |
| wheezing | خس خس کردن, | خیزه‌ی سینگ |